

Die
Nebenhöhlen der Nase
beim Kinde.

102 Präparate in natürlicher Grösse nach photographischen
Aufnahmen dargestellt

von

Prof. Dr. A. Ónodi

Direktor der Universitätsklinik für Rhinolarngologie in Budapest.

Mit einem Vorwort

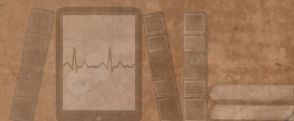von

Prof. Dr. W. Waldeyer

Direktor der Anatomischen Anstalt der Universität Berlin.



Würzburg.
Curt Kabitzsch.
1911.



www.dlibra.wum.edu.pl



Die

Nebenhöhlen der Nase

beim Kinde.

BIBLIOTEKA
Szpitala im. Karola i Marii
Dla Dzieci
Nr. 127

102 Präparate in natürlicher Grösse nach photographischen
Aufnahmen dargestellt

von

Prof. Dr. A. Ónodi

Direktor der Universitätsklinik für Rhinolar yngologie in Budapest.



Mit einem Vorwort

von

Prof. Dr. W. Waldeyer

Direktor der Anatomischen Anstalt der Universität Berlin.



Würzburg.

Curt Kabitzsch.

1911.



Druck der Königl. Universitätsdruckerei H. Stürtz A. G., Würzburg.

Biblioteka Główna
WUM



www.dlibra.wum.edu.pl



Sr. Excellenz Herrn

Johann Grafen Zichy zu Zich und Vásonkeö

k. u. k. Kämmerer, wirklichem Geheimen Rat, königl. ungar. Kultus- und Unterrichtsminister

in tiefer Verehrung und Dankbarkeit

gewidmet

vom Verfasser.

Vorwort.

Dem Wunsche meines Kollegen Onodi, seinem Werke über die „Anatomie und Topographie der Nebenhöhlen des Nasenapparates im Kindesalter“ ein Geleitwort mit auf den Weg zu geben, bin ich gern gefolgt. Ist schon an sich jeder Beitrag zur genauen Kenntnisaufnahme der in manchen Beziehungen, namentlich auch in physiologischer Hinsicht, noch wenig gekannten und verstandenen pneumatischen Räume des Knochensystems wertvoll, so gilt dies besonders von einer entwicklungsgeschichtlichen Nachforschung, wie sie in dem vorliegenden Werke gegeben ist. Überall wird bei normal-anatomischen und vergleichend anatomischen Untersuchungen von einer Kenntnis des Werdeganges der zum Verständnis zu bringenden Formen das beste Licht erwartet werden dürfen.

In dem vorliegenden Werke ist der Weg betreten worden, durch Schnittreihen an kindlichen Köpfen verschiedenen Lebensalters, vom ersten Auftreten der Nasennebenhöhlen an bis über den Beginn der Pubertät hinaus, die allmähliche Ausgestaltung der Nasen-Nebenräume klarzustellen. Die Schnitte sind in den drei Hauptebenen des Körpers ausgeführt und meines Erachtens gut gewählt worden. Wir bekommen so, da überall genaue Maße angegeben sind, eine gute Vorstellung von der fortschreitenden Ausbildung der Stirnhöhlen, der Kieferhöhlen, der Keilbeinhöhlen und der vorderen und hinteren Siebbeinzellen. Es ist damit eine der notwendigen Unterlagen gegeben, auf denen eine später zu leistende, auf das Verständnis der Form, der Lage und der Bedeutung der so wichtigen Nebenräume der Nase zu richtende Forschung fußen muss.

Aber auch in praktischer Beziehung, namentlich für die Diagnostik und das operative Vorgehen bei Erkrankungen der nasalen Nebenräume von Kindern, scheinen mir die vorliegenden Abbildungen und Maßangaben von Wichtigkeit zu sein, indem sie die übrigen hier einzuschlagenden Wege richtig wählen und führen helfen. Bei den erheblichen Schwierigkeiten, die für Diagnostik und operatives Eingreifen bei Erkrankungen der nasalen Nebenräume im Kindesalter bestehen, dürfte hier jeder unterstützende Beitrag willkommen sein.

Waldeyer.

Vorwort.

Zu meinen bisherigen Studien über die Nebenhöhlen der Nase fehlte noch ein Glied, die Kenntnis der Nasennebenhöhlen beim Kinde. Unseres Wissens sind nur vereinzelte und zwar allgemein gehaltene Angaben in den Lehrbüchern über die Nebenhöhlen der Kinder zu finden. Mein Ziel war, diese Lücke zu füllen und das mir zur Verfügung stehende Material nach Möglichkeit zu benützen. Meine Präparate sind mit der Laubsäge in Frontal-, Sagittal- und Horizontalschnitten hergestellt und in natürlicher Grösse nach photographischen Aufnahmen reproduziert. Diese Schnitte sind ausserdem durch Röntgenaufnahmen einiger Knochenschädel ergänzt worden. Unser Atlas mit 102 Abbildungen zeigt in den verschiedenen Richtungen sowohl die Lage und die Grösse der einzelnen Nebenhöhlen als ihre Nachbarverhältnisse zu einander und zur Nasenhöhle. Die Abbildungen bieten einen orientierenden Einblick in die Formverhältnisse der Nebenhöhlen beim Kinde, vor allem ist die Kenntnis ihrer natürlichen Grösse und ihrer Masse auch bei den operativen Eingriffen sehr instruktiv und nützlich. In den letzten Jahren wurden häufiger operative Eingriffe bei Nebenhöhlenerkrankungen im Kindesalter vorgenommen. Solche sind an Kindern im Alter von $1\frac{1}{3}$, $2\frac{1}{3}$, 3, $3\frac{1}{2}$, 4, 5, 6, $6\frac{1}{4}$, $6\frac{1}{2}$, 7, 9, 10, 12 usw. Jahren ausgeführt worden. Unser Material bezieht sich auf einen Fötus von $6\frac{1}{2}$ und 8 Monaten, auf Neugeborene, auf Kinder von 1, 2, 4, $4\frac{1}{4}$, $4\frac{1}{2}$, 5, $5\frac{1}{2}$, $6\frac{1}{2}$, 7, 8, 11, 12, 14 und 15 Monaten, auf Kinder von $1\frac{1}{2}$, 2, 3, $3\frac{1}{2}$, 6, $7\frac{1}{2}$, $8\frac{1}{2}$, 9, 11, 12, 13, $13\frac{1}{2}$, 14, 15, 18 und 19 Jahren. Einzelne Köpfe zeigten wechselnde und verschieden grosse Nebenhöhlen, welche Formverhältnisse schon im Kindesalter die Grundlage jener verschiedenen Ausdehnung der einzelnen Nebenhöhlen beim Erwachsenen bilden. Ich übergebe meine Arbeit der Öffentlichkeit in der Überzeugung, dass sie, eine Lücke füllend, ihren Zweck erreichen und für jeden Arzt, der seine Kenntnisse ergänzen und sich in dem verwickelten Bau der Nebenhöhlen beim Kinde genau orientieren will, ein nützlich Werk bilden wird. Ich hoffe auch, dass mein Atlas sowohl bei den Fachkollegen als bei den Chirurgen, Kinderärzten, Ophthalmologen und Otologen eine gute Aufnahme finden und zum weiteren Ausbau der Pathologie und Therapie der Nebenhöhlenerkrankungen beim Kinde anregen wird.

Bei dieser Gelegenheit ist es mir eine angenehme Pflicht, der ungarischen Akademie der Wissenschaften für ihre Unterstützung, Herrn Hofrat Prof. Dr. M. v. Lenhossék und Herrn Prosektor Dr. L. Nagy für die gütige Überlassung des Materials, den Herren Dr. Lautmann in Paris und Dr. Prausnitz in Breslau für ihre Bereitwilligkeit zur Übernahme der Übersetzung ins Französische bzw. Englische sowie die Mühe, welcher sie derselben gewidmet haben, endlich meinem Verleger für die sorgfältige Ausstattung des Werkes meinen wärmsten Dank auszusprechen.

Budapest, den 15. Dezember 1910.

Ónodi.

Inhaltsverzeichnis.

Vorwort

Tafel	1.	6 $\frac{1}{2}$ Monate alter Fötus.
"	2.	8 Monate alter Fötus.
"	3.	8 " " " "
"	4.	Neugeborenes Kind.
"	5.	" " " "
"	6.	" " " "
"	7.	" " " "
"	8.	" " " "
"	9.	" " " "
"	10.	" " " "
"	11.	" " " "
"	12.	1 Monat altes Kind.
"	13.	1 " " " "
"	14.	1 " " " "
"	15.	1 " " " "
"	16.	1 " " " "
"	17.	1 " " " "
"	18.	1 " " " "
"	19.	1 " " " "
"	20.	1 " " " "
"	21.	2 Monate altes Kind.
"	22.	4 Monate altes Kind.
"	23.	4 " " " "
"	24.	4 " " " "
"	25.	4 $\frac{1}{4}$ Monate altes Kind.
"	26.	4 $\frac{1}{4}$ " " " "
"	27.	4 $\frac{1}{4}$ " " " "
"	28.	4 $\frac{1}{4}$ " " " "
"	29.	4 $\frac{1}{2}$ Monate altes Kind.
"	30.	4 $\frac{1}{2}$ " " " "
"	31.	4 $\frac{1}{2}$ " " " "
"	32.	5 Monate altes Kind.
"	33.	5 " " " "
"	34.	5 " " " "
"	35.	5 " " " "
"	36.	5 $\frac{1}{2}$ Monate altes Kind.
"	37.	5 $\frac{1}{2}$ " " " "
"	38.	5 $\frac{1}{2}$ " " " "
"	39.	5 $\frac{1}{2}$ " " " "
"	40.	6 $\frac{1}{2}$ Monate altes Kind.
"	41.	6 $\frac{1}{2}$ " " " "
"	42.	6 $\frac{1}{2}$ " " " "
"	43.	6 $\frac{1}{2}$ " " " "
"	44.	7 Monate altes Kind.
"	45.	7 " " " "
"	46.	8 Monate altes Kind.
"	47.	8 " " " "
"	48.	8 " " " "
"	49.	8 " " " "
"	50.	11 Monate altes Kind.
"	51.	11 " " " "

Tafel	52.	12 Monate altes Kind.
"	53.	12 " " " "
"	54.	12 " " " "
"	55.	14 Monate altes Kind.
"	56.	14 " " " "
"	57.	14 " " " "
"	58.	14 " " " "
"	59.	14 " " " "
"	60.	15 Monate altes Kind.
"	61.	15 " " " "
"	62.	15 " " " "
"	63.	15 " " " "
"	64.	1 $\frac{1}{2}$ Jahre altes Kind.
"	65.	1 $\frac{1}{2}$ " " " "
"	66.	1 $\frac{1}{2}$ " " " "
"	67.	1 $\frac{1}{2}$ " " " "
"	68.	1 $\frac{1}{2}$ " " " "
"	69.	2 Jahre altes Kind.
"	70.	2 " " " "
"	71.	2 " " " "
"	72.	2 " " " "
"	73.	3 Jahre altes Kind.
"	74.	3 " " " "
"	75.	3 " " " "
"	76.	3 " " " "
"	77.	3 $\frac{1}{2}$ Jahre altes Kind.
"	78.	3 $\frac{1}{2}$ " " " "
"	79.	3 $\frac{1}{2}$ " " " "
"	80.	3 $\frac{1}{2}$ " " " "
"	81.	3 $\frac{1}{2}$ " " " "
"	82.	6 Jahre altes Kind.
"	83.	6 " " " "
"	84.	6 " " " "
"	85.	6 " " " "
"	86.	6 " " " "
"	87.	6 " " " "
"	88.	7 $\frac{1}{2}$ Jahre altes Kind.
"	89.	7 $\frac{1}{2}$ " " " "
"	90.	7 $\frac{1}{2}$ " " " "
"	91.	8 $\frac{1}{2}$ Jahre altes Kind.
"	92.	8 $\frac{1}{2}$ " " " "
"	93.	9 Jahre altes Kind.
"	94.	12 Jahre altes Kind.
"	95.	13 Jahre altes Kind.
"	96.	13 " " " "
"	97.	13 " " " "
"	98.	13 $\frac{1}{2}$ Jahre altes Kind.
"	99.	14 Jahre altes Kind.
"	100.	15 Jahre alter Schädel.
"	101.	18 Jahre alter Schädel.
"	102.	19 Jahre alter Schädel.

Zusammenfassung der Ergebnisse

Zusammenfassung der Ergebnisse.

I.

Die Nebenhöhlen der Nase beim Kinde sind bisher systematisch nicht bearbeitet worden. Wir besitzen zwar wertvolle Angaben über die ersten Anlagen der Nebenhöhlen der Nase in der fötalen Zeit, aber nur vereinzelt, allgemein gehalten und auch widersprechend sind die wenigen Angaben, die wir in den anatomischen und rhinologischen Lehrbüchern über die Nasennebenhöhlen der Kinder finden. Unsere Untersuchungen sollen diese Lücke füllen, sie ergänzen, nicht nur in bezug auf die anatomischen Daten an sich, sondern auch, durch die Wiedergabe der Abbildungen in natürlicher Grösse und durch ihre Auswahl zur Verwertung bei operativen Eingriffen. Wir fassen zuerst die anatomischen Ergebnisse zusammen und besprechen dann ihre praktische Wichtigkeit bei der Behandlung der Nebenhöhlenerkrankungen im Kindesalter.

1. Stirnhöhle.

Was die Entwicklung der Stirnhöhle betrifft, so habe ich die Angaben von Steiner¹⁾, Merkel²⁾, Killian³⁾, Zuckerkandl⁴⁾ und Boege⁵⁾ in meiner Monographie über die Stirnhöhle (Wien 1909) berücksichtigt. Es liegt mir auch fern, bei dieser Gelegenheit die Formverhältnisse der fötalen Anlagen der Nasennebenhöhlen näher zu beschreiben. Wir wollen nur bemerken, dass die von Killian bezeichnete Stirnbucht, der Recessus frontalis, von Mihálovics⁶⁾ als Recessus meatus medii beschrieben worden ist. Aus dieser Bucht entspringt direkt die Stirnhöhle, sie kann aber auch nach Killian indirekt aus einer Siebbeinzelle, der sogenannten „Stirnzelle“, entstehen. Wir wollen mit den folgenden Angaben die verschiedenen Ansichten über die Entwicklung der Stirnhöhle im Kindesalter zusammenstellen. Steiner beschrieb die erste Entwicklung an der Grenze des ersten und zweiten Lebensjahres; um das sechste und siebente Lebensjahr sei die Höhle bereits erbsengross. Nach Aeby⁷⁾ beginnt die erste Entwicklung der Stirnhöhle im Anfang des zweiten Lebensjahres, nach Monti⁸⁾ im dritten bis vierten Jahre, nach Engel⁹⁾ nach dem zwölften Jahre, nach R. Hart-

1) Über die Entwicklung der Stirnhöhlen etc. Langenbecks Archiv 1872.

2) Anatomie 1885–1890.

3) Heymanns Handbuch der Laryngologie 1900. Bd. III.

4) Anatomie der Nasenhöhle. 1902. I.

5) Zur Anatomie der Stirnhöhlen. Königsberg 1902.

6) Heymanns Handbuch der Laryngologie. 1900. Bd. III.

7) Der Bau des menschlichen Körpers. 1872.

8) Anatomie. Modena 1891.

9) Anatomie. 1859.

mann¹⁾ in der Pubertätszeit, nach Tillaux²⁾ nach dem zwölften Jahre. Zuckerkandl, der die Stirnhöhle nicht als Abkömmling einer Siebbeinzelle betrachtet, sagt: „beim Neugeborenen ist von einem Sinus frontalis noch keine Spur vorhanden“. Nach Miháلكovic „geht die Stirnhöhle vom Recessus meatus medii aus, bis zum vierten Jahre bleibt die Ausstülpung klein, selbst zur Zeit der Pubertät ist sie nur erbsengross“. Nach Poirier³⁾ erscheint die Stirnhöhle gegen das Ende des zweiten Jahres und ist schwer festzustellen; gegen das siebente Jahr wird sie erbsengross und erreicht ihre definitive Grösse vom fünfzehnten bis zum zwanzigsten Jahre. Spee⁴⁾ äussert sich folgendermassen: „Während die erste Spur der Stirnhöhlenbildung schon gleich nach dem ersten Lebensjahr sich als seichte Bucht anlegt, beginnt sie doch erst in den letzten Jahren vor der Pubertätsperiode sich nennenswert zu vergrössern, um etwa gegen das zwanzigste Jahr ihre durchschnittliche bleibende Grösse erlangt zu haben.“

Nach Langer-Toldt⁵⁾ „erscheint die erste Andeutung der Stirnhöhle gegen das Ende des ersten Lebensjahres in Gestalt einer seichten Bucht. Die Ausweitung dieser Bucht geht langsam vor sich, so dass sie im sechsten Lebensjahre kaum mehr als die Grösse einer Erbse erreicht hat. Bedeutendere Fortschritte macht die Ausbildung der Stirnhöhle erst von dem elften bis zwölften Lebensjahre an.“ Chiari⁶⁾ sagt in seinem Lehrbuche: „Die Stirnhöhle fehlt bei Neugeborenen völlig und ist zur Zeit der Pubertät etwa erbsengross.“ Zarnico⁷⁾ schreibt in seinem Lehrbuche: „Stirnhöhlen sind beim Neugeborenen noch nicht vorhanden. Ihre Entwicklung beginnt am Ende des ersten Lebensjahres und ist erst im zwanzigsten Jahre vollendet. Um das sechste bis siebente Lebensjahr sind sie erbsengross.“

In dem Handbuche Hajeks⁸⁾ sind nur die Ergebnisse der embryologischen Untersuchungen Killians wiedergegeben.

Nach Chiarugi⁹⁾ sind die Stirnhöhlen Abkömmlinge der vorderen Siebbeinzellen und sind deutlich erst im 8. Jahre zu finden, ihre vollkommene Ausbildung erreichen sie zwischen den 15 und 20 Jahren und auch noch später.

In anderen deutschen, französischen und englischen Lehrbüchern finden wir keine genauen Angaben über die Stirnhöhlen im Kindesalter. Wie aus dem Mitgeteilten sich ergibt, sind die Ansichten verschieden und widersprechend; die einzige Angabe über die Grössenverhältnisse bezieht sich, und zwar in verschiedenen Jahren, auf die Grösse einer Erbse. Nähere anatomische Angaben, insbesondere Masse der Stirnhöhlen, konnte ich weder in den anatomischen noch in den rhinologischen Lehrbüchern auffinden.

Wir lassen die wenigen Veröffentlichungen folgen, welche sich auf die Röntgen-

1) Anatomie. 1881.

2) Anatomie. Paris 1884.

3) Traité d'anatomie 1903.

4) Bardeleben's Handbuch der Anatomie. Skelettlehre 1896.

5) Anatomie 1897.

6) Die Krankheiten der Nase. Wien 1903.

7) Die Krankheiten der Nase. 1910.

8) Pathol. u. Ther. der entzündlichen Erkrankungen der Nebenhöhlen der Nase. 1909.

9) Anatomie. 1904.

aufnahme der Stirnhöhle beziehen, es sind dies die Arbeiten von Eicken, Haiké und von mir. Fünf Röntgenaufnahmen aus meiner Monographie über die Stirnhöhle habe ich auch in diesem Atlas aufgenommen. An einem dreijährigen, an zwei dreieinhalbjährigen, an einem vierjährigen, an einem sechsjährigen, an einem achteinhalbjährigen, an einem neunjährigen, an einem zwölfjährigen und an einem vierzehnjährigen Schädel habe ich in verschiedener Ausdehnung im Gebiete der Stirn die erste und die entwickeltere Form beschrieben. Die erste Form der Stirnhöhle zeigte sich in verschiedener Ausdehnung lateralwärts neben der Riechspalte. Eicken¹⁾ konnte nur an einem siebenjährigen Schädel eine ausgesprochene frontale Siebbeinzelle beobachten. An Schädeln unter sieben Jahren fand er kleinere frontale Siebbeinzellen. An zwölf-, vierzehn- und fünfzehnjährigen Schädeln fand er verschiedengrosse Stirnhöhlen. Haiké²⁾ untersuchte die Nasennebenhöhlen bei mehreren Kindern und bei Erkrankungen der Nebenhöhlen, wovon später die Rede sein wird. Seine Röntgenaufnahmen sind neben der fronto-okzipitalen Richtung auch in der lateralen gemacht worden. Bezüglich der Stirnhöhle sah er „selbständige Stirnhöhlen frühestens bei einem 3¹/₂ jährigen Mädchen zweimal“.

Haiké untersuchte ausserdem die Stirnhöhlen 5-, 7-, 7¹/₂-, 8¹/₂-, 10-, 10¹/₂-, 11¹/₄-, 12-, 13¹/₄-, 13¹/₂-, 14- und 16jähriger Kinder und fand zumeist grössere Stirnhöhlen, unter diesen zeigten die Stirnhöhlen 7¹/₂-, 8¹/₂- usw. jähriger Kinder eine entschieden grosse Ausbreitung. Über die Röntgenbilder der erkrankten Stirnhöhlen und ihre Bedeutung werden wir später in einem zweiten Abschnitte sprechen. Hierbei wird auch der Fall Killians³⁾ besprochen werden, wo eine erkrankte Stirnhöhle bei einem ein Jahr und drei Monate alten Kinde eröffnet wurde.

Nach diesem literarischen Rückblicke wollen wir die Ergebnisse unserer Untersuchungen, bezüglich der Stirnhöhle zusammenfassen. Wir geben in den folgenden Tabellen übersichtlich die untersuchten Köpfe, ihr Alter, die Schnittrichtung und die Masse der einzelnen Nebenhöhlen mit einigen Bemerkungen und Angabe der betreffenden Tafeln. In der ersten Tabelle sind die durch die Schnitte gewonnenen Resultate zusammengefasst, in der zweiten Tabelle sind die Röntgenbefunde an Knochenschädeln wiedergegeben.

Im Zusammenhang mit den angeführten Tabellen fassen wir die Masse der Stirnhöhle nach den einzelnen Jahren zusammen.

Im ersten Jahre (bei Neugeborenen und 1, 4¹/₄, 5, 6¹/₂, 8 und 12 Monate alten Kindern) schwankte die Höhe der Stirnhöhle zwischen 3¹/₂ und 8 mm, die Länge zwischen 3 und 9 mm, und die Breite zwischen 2 und 6 mm.

Im zweiten Jahre (bei 15, 18 und 24 Monate alten Kindern) schwankte die Höhe der Stirnhöhle zwischen 4¹/₂ und 9 mm, die Länge zwischen 4 und 5¹/₂ mm und die Breite zwischen 3 und 7 mm.

Im dritten Jahre (bei 3 Jahre alten Kindern) schwankte die Höhe der Stirnhöhle zwischen 14 und 18 mm, die Länge zwischen 11 und 16 mm und die Breite zwischen 5 und 6 mm.

¹⁾ Verhandl. des I. int. Laryngologenkongresses. Wien 1908.

²⁾ Archiv. f. Laryngologie. 1910. Bd. 23.

³⁾ Zeitschr. f. Ohrenheilkunde. Bd. 56.

Stirnhöhle.

Alter	Schnittführung	Höhe mm	Länge mm	Breite mm	Bemerkungen
8 Monate alter Fötus	sagittal	4·5	4·5	—	Der stark nach vorn und oben entwickelte recessus frontalis ist in der Tafel 2 <i>rf</i> zu sehen.
Neugeborener	sagittal	3 ¹ / ₂	3 ¹ / ₂	—	Tafel 4 <i>rf</i>
"	horizontal	5	3	2	Tafel 7 <i>rf</i>
"	horizontal	5	3	2	Tafel 9 <i>rf</i>
1 Monat	sagittal	4 ¹ / ₂	3 ¹ / ₂	3	Die Frühform der Stirnhöhle, ihre Ausbreitung und Lage ist gut zu sehen, sie mündet direkt in den hiatus semilunaris Tafel 12 <i>rf</i>
"	frontal	6	5	2	Tafel 14 <i>rf</i>
"	sagittal		4 ¹ / ₂	3 ¹ / ₂	Die Frühform der Stirnhöhle, ihre Ausbreitung u. Lage ist gut zu sehen, sie mündet am oberen vorderen Teile des h. semilunaris Tafel 17 <i>rf</i>
4 ¹ / ₄ Monate	frontal	6 ¹ / ₂	3	3 ¹ / ₂	Tafel 25 <i>sf</i>
"	horizontal	6	5 ¹ / ₂	3	Tafel 28 <i>sf</i>
5 Monate	horizontal	7	5 ¹ / ₂	2	Tafel 34 <i>sf</i>
"	horizontal	7 ¹ / ₂	5	4	Tafel 35 <i>sf</i>
5 ¹ / ₂ Monate	sagittal	5 ¹ / ₂	6 ¹ / ₂	4	Tafel 38 <i>sf</i>
8 Monate	horizontal	8	5	2	Tafel 47 <i>sf</i>
"	horizontal	5 ¹ / ₂	5	3	Tafel 49 <i>sf</i>
12 Monate	frontal	6	5	5	Die Frühform der Stirnhöhle erreicht die Basis des Schuppenteiles des Stirnbeines Tafel 52 <i>rf</i>
14 Monate	frontal	6	4	3	Tafel 55 <i>rf</i>
"	sagittal	10	9	6	Tafel 58 <i>rf</i>
15 Monate	frontal	4 ¹ / ₂	4	3 ¹ / ₂	Tafel 60 <i>sf</i>
"	sagittal	7	5	4	Tafel 61 <i>sf</i>
"	sagittal	7	5	4	Tafel 62 <i>sf</i>
1 ¹ / ₂ Jahre	frontal	5	3	3 ¹ / ₂	Tafel 65 <i>sf</i>
"	sagittal	9	4 ¹ / ₂	7	Tafel 68 <i>sf</i>
2 Jahre	frontal	5 ¹ / ₂	3	4	Tafel 69 <i>sf</i>
"	sagittal	7 ¹ / ₂	5 ¹ / ₂	3	Tafel 72 <i>sf</i>
3 Jahre	sagittal	11	14	5	Das ostium frontale ist 2 ¹ / ₂ mm länglich oval und mündet am vordersten Ende des hiatus semilunaris Tafel 73, 74 <i>sf, of</i>
"	frontal	16	18	6	Das ostium frontale ist 2 ¹ / ₂ mm länglich oval und mündet am vordersten Ende des hiatus semilunaris Tafel 75 <i>sf</i>
3 ¹ / ₂ Jahre	frontal	6	6 ¹ / ₂	5	Das ostium frontale mündet in dem oberhalb des hiatus liegenden schmalen recessus frontalis Tafel 78 <i>sf, of, rf</i>
6 Jahre	sagittal	13	18	12	Die Mündung der Stirnhöhle ist am vordersten Ende des hiatus semilunaris Tafel 82 <i>sf, of</i> .
6 Jahre	sagittal	10	17	11	Die Mündung der Stirnhöhle fließt direkt mit dem hiatus semilunaris zusammen, Tafel 84, 85 <i>sf, of</i>
7 ¹ / ₂ Jahre	sagittal	11	17	7	Die Mündung der Stirnhöhle fließt mit dem obersten Teil des hiatus semilunaris zusammen, Tafel 88 <i>sf</i>
"	frontal	4	14	9	Die Mündung der Stirnhöhle liegt knapp am vordersten Teil des hiatus semilunaris, Tafel 89 <i>sf, of</i>

Röntgenbefunde der Stirnhöhlen im Gebiete der Stirn:

Alter	Richtung	Höhe mm	Breite mm	Bemerkungen
15 Monate	okzipitofrontal	rechts 3 links 3 ¹ / ₂	rechts 5 links 5 ¹ / ₂	Tafel 63 <i>sfd, sfs</i>
3 ¹ / ₂ Jahre	"	rechts 6 links 6	rechts 6 links 6	Tafel 77 <i>sfd, sfs</i>
"	"	rechts 4 links 4	rechts 4 links 4	—
6 Jahre	"	rechts 8 ¹ / ₂ links 6	rechts 8 ¹ / ₂ links 6	Tafel 87 <i>sfd, sfs</i>
8 ¹ / ₂ Jahre	"	rechts 21 links 21	rechts 19 links 19	Tafel 91 <i>sfd, sfs</i>
"	"	rechts 22 links 10	rechts 22 links 10	Tafel 92 <i>sfd, sfs</i>
9 Jahre	"	rechts 10 links 10	rechts 10 links 10	Tafel 93 <i>sfd, sfs</i>
12 Jahre	"	rechts 10 links 17	rechts 20 links 20	Tafel 94 <i>sfd, sfs</i>
13 Jahre	"	rechts 14 links 14	rechts 20 links 22	Tafel 95 <i>sfd, sfs</i>
"	"	rechts 13 links 12	rechts 17 links 18	Tafel 96 <i>sfd, sfs</i>
"	"	rechts 10	rechts 16	Die linke Stirnhöhle fehlt, Tafel 97 <i>sfd</i>
13 ¹ / ₂ Jahre	"	rechts 18	rechts 21	Die linke Stirnhöhle fehlt, Tafel 98 <i>sfd</i>
14 Jahre	"	links 10	links 10	Die rechte Stirnhöhle fehlt, Tafel 99 <i>sfs</i>
15 Jahre	"	rechts 5 links 11	rechts 5 links 8	Tafel 100 <i>sfd, sfs</i>
18 Jahre	"	rechts 15 links 6	rechts 26 links 13	Tafel 101 <i>sfd, sfs</i>
19 Jahre	"	rechts 21 links 16	rechts 21 links 24	Tafel 102 <i>sfd, sfs</i>

Im vierten Jahre (bei 3¹/₂ Jahre alten Kindern) war die Höhe der Stirnhöhle 6¹/₂ mm, die Länge 6 mm und die Breite 5 mm.

Im sechsten Jahre (bei einem 6 Jahre altem Kinde) schwankte die Höhe der Stirnhöhle zwischen 17 und 18 mm, die Länge zwischen 10 und 13 mm, und die Breite zwischen 11 und 12 mm.

Im achten Jahre (bei einem 7¹/₂ Jahre altem Kinde) schwankte die Höhe der Stirnhöhle zwischen 14 und 17 mm, die Länge zwischen 4 und 11 mm und die Breite zwischen 7 und 9 mm.

Unsere Röntgenbefunde an Knochenschädeln im Stirngebiete sind folgende:

Im zweiten Jahre (bei 15 Monate alten Kindern) schwankte die Höhe zwischen 3 und 3¹/₂ mm, und die Breite zwischen 5 und 5¹/₂ mm.

Im vierten Jahre (bei 3¹/₂ Jahre alten Kindern) schwankte die Höhe der Stirnhöhle zwischen 4 und 6 mm und die Breite zwischen 4 und 6 mm.

Im sechsten Jahre (bei einem 6 Jahre altem Kinde) schwankte die Höhe der Stirnhöhle zwischen 6 und 8¹/₂ mm und die Breite zwischen 6 und 8¹/₂ mm.

Im neunten Jahre (bei $8\frac{1}{2}$ und 9 Jahre alten Kindern) schwankte die Höhe der Stirnhöhle zwischen 10 und 22 mm, und die Breite zwischen 10 und 29 mm.

Im zwölften Jahre (bei einem 12 Jahre altem Kinde) war die Höhe der Stirnhöhle 17 mm und die Breite 20 mm.

Im dreizehnten Jahre (bei einem 13 Jahre altem Kinde) schwankte die Höhe der Stirnhöhle zwischen 10 und 13 mm und die Breite zwischen 16 und 18 mm.

Im vierzehnten Jahre (bei einem $13\frac{1}{2}$ und 14 Jahre alten Kindern) schwankte die Höhe der Stirnhöhle zwischen 10 und 18 mm und die Breite zwischen 10 und 21 mm.

Im fünfzehnten Jahre (bei einem 15 Jahre altem Kinde) schwankte die Höhe zwischen 5 und 11 mm und die Breite zwischen 5 und 8 mm.

Im achzehnten Jahre (bei einem 18 Jahre altem Jünglinge) schwankte die Höhe der Stirnhöhle zwischen 6 und 15 mm und die Breite zwischen 13 und 26 mm.

Im neunzehnten Jahre (bei einem 19 Jahre altem Jünglinge) schwankte die Höhe der Stirnhöhle zwischen 16 und 21 mm und die Breite zwischen 21 und 24 mm.

Wir wollen nur kurz bemerken, dass wir bei einigen Schnitten von Köpfen aus dem ersten und zweiten Lebensjahre die Bezeichnung „Frühform der Stirnhöhle, recessus frontalis“ benutzten. Wir haben damit nur jene Form der Stirnhöhle in den ersten Lebensjahren bezeichnet, wo ihre Lage und Ausbreitung den basalen Schuppenteil des Stirnbeines noch nicht erreicht hat und die Pneumatisierung noch nicht begonnen hat. Über diese Verhältnisse sind eingehende histologische Studien im Gange, welche die Klarstellung bis zur Ausbreitung der Stirnhöhle im Gebiete der Stirn festzustellen bezwecken.

Wie die vorstehenden Angaben im Verein mit den Abbildungen an Frontal-, Horizontal- und Sagittalschnitten erweisen, haben wir die Form-, Lage- und Grössenverhältnisse der Stirnhöhle von ihrem ersten Auftreten an bis zum achten Lebensjahre dargestellt. Hierzu kommen Röntgenbilder von Kindern und jungen Leuten im Alter von fünfzehn Monaten bis zu neunzehn Jahren. Die bisher vorhandenen Angaben werden hierdurch in vielen Punkten ergänzt und richtig gestellt. Über die praktische Verwertung dieser Daten, der Masse und der topographischen Abbildungen in natürlicher Grösse bei operativen Eingriffen wird im zweiten Abschnitte dieser „Ergebnisse“ gehandelt werden.

Die Kieferhöhle.

Die literarischen Angaben über die Entwicklung der Kieferhöhle und über ihr Verhalten im Kindes- und Jugend-Alter sind entschieden spärlicher als bei der Stirnhöhle. Nach Gegenbaur¹⁾ „erscheint die erste Anlage der Kieferhöhle bei weitem am frühesten, schon vor der Hälfte des Fötallebens; sie erhält aber sehr spät ihre vollkommene Ausbildung; sie gestaltet sich erst vom zweiten Lebens-

¹⁾ Lehrbuch der Anatomie. 1883, 1890.

jahr an umfänglicher. Noch beim Neugeborenen zieht die Infraorbitalrinne lateral von der Anlage des sinus maxillaris hin, während sie später auf dessen obere Wand zu liegen kommt“.

Nach Mihálovics¹⁾ „erscheint die Epitheleinsenkung, wodurch die früheste Anlage der Kieferhöhle markiert wird, schon in der Mitte des dritten Monates, im vierten bis fünften Monate hat der Recessus maxillaris an Tiefe zugenommen, im sechsten bis siebenten Monate wird er zu einem langgezogenen Gange. Die Kieferhöhle ist im vierten Monate $\frac{1}{2}$ mm, im fünften Monate 5 mm tief“.

Nach Zuckerkandl²⁾ „bildet die Anlage der Kieferhöhle eine kleine Vertiefung, die vom Sulcus lacrimalis bis an die Alveole des zweiten Mahlzahnes nach hinten reicht. Lateral erstreckt sich die Höhlenanlage bis zum canalis infraorbitalis, den sie nach unten zu kaum überragt. Im zweiten Lebensjahre hat die Kieferhöhle an Tiefe gewonnen; vorne reicht sie allerdings nur bis an den Infraorbitalkanal, hinten aber hat sie ihn bereits überschritten. Auch an Höhe hat der Sinus zugenommen, da er bis zu dem Ansätze des Muschelbeines herabgewachsen ist. Im dritten bis vierten Lebensjahre ist die Kieferhöhle auch vorne über den Infraorbitalkanal nach aussen vorgedrungen. Im siebenten Jahre reicht die eben bezeichnete Partie des Sinus bis zur Mitte des Abstandes zwischen dem Canalis infraorbitalis und dem Jochfortsatze. Im achten bis neunten Lebensjahre ist die Kieferhöhle bis in den Jochfortsatz eingedrungen und hat der Quere nach die definitive Form erlangt. Tiefe und Höhe der Kieferhöhle werden wesentlich von dem Herabrücken und Durchbrechen der Zähne beeinflusst, aus diesem Grunde erreichen die bezeichneten Dimensionen ihre volle Ausbildung auch nicht vor dem Abschlusse der zweiten Dentition“.

Nach Langer-Toldt³⁾ „entwickelt sich schon im fünften Embryonalmonat die Kieferhöhle auf Grund einer epithelialen Aussackung und stellt zur Zeit der Geburt schon eine ansehnliche Nische dar“.

Nach Chiari⁴⁾ ist „im fünften Lebensmonate eine 5 mm tiefe Einstülpung vorhanden. Bis zum sechsten Lebensjahre bleibt die Kieferhöhle rundlich und sehr klein, dann aber nimmt sie die Form einer dreiseitigen Pyramide an und wird durch Vergrößerung des Oberkieferkörpers, durch Herabtreten der bleibenden Zähne und durch Resorption der spongiösen Substanz des Oberkieferkörpers allmählich grösser“.

Nach Zarnico⁵⁾ „ist die Kieferhöhle beim Neugeborenen eine sehr enge Tasche, die sich lateralwärts bis zum Canalis infraorbitalis erstreckt. Der übrige Raum des Oberkieferkörpers wird von Zahnkeimen und spongiösem Knochen ausgefüllt. Auch nach dem Durchbruch der Milchzähne lassen die Zahnkeime der bleibenden Zähne wenig Platz für die Kieferhöhle übrig. Erst mit dem Beginne der zweiten Dentition, etwa mit dem siebenten Lebensjahre, fängt sie stärker zu wachsen an und erreicht, während die Backzähne hervorkommen, und der Gesichtschädel an Höhe zunimmt, ziemlich schnell eine ansehnliche Grösse“.

¹⁾ l. c. .

²⁾ l. c.

³⁾ l. c.

⁴⁾ l. c.

⁵⁾ l. c.

Haike¹⁾ „hat an einigen Köpfen Messungen vorgenommen, er fand bei einem 1^{1/2} Jahre alten Kinde eine 4—5 mm breite und 20 mm lange, bei einem 2 Jahre alten Kinde eine 8 mm breite und 25 mm lange, bei einem 2^{1/2} Jahre alten Kinde eine 4 mm breite und 9 mm lange und bei einem 5 Jahre alten Kinde

Kieferhöhle.

Alter	Schnitttrichtung	Höhe	Länge	Breite	Bemerkungen
		mm	mm	mm	
Neugeborener	frontal	4	7	3	Die Kieferhöhle liegt im Bereiche des unteren Nasenganges, ihre Mündung ist kanalförmig, Tafel 5 <i>sm</i>
„	horizontal	6	11	4	Tafel 6 <i>sm</i>
„	horizontal	5	13	3 ^{1/2}	Tafel 8 <i>sm</i>
1 Monat	frontal	4	5	3 ^{1/2}	Im Bereiche des unteren Nasenganges und der unteren Muschel liegt die Kieferhöhle, Tafel 14, 15 <i>sm</i>
„	sagittal	4	10	4	Tafel 18 <i>sm</i>
2 Monate	horizontal	3	7	2 ^{1/2}	Tafel 20 <i>sm</i>
„	sagittal	4	11	3	Tafel 21 <i>sm</i>
4 Monate	frontal	5	13	7	Tafel 22 <i>sm</i>
„	sagittal	5	12	6	Tafel 23 <i>sm</i>
„	sagittal	5	12	4	Tafel 24 <i>sm</i>
4 ^{1/2} Monate	frontal	7	11	4 ^{1/2}	Tafel 26 <i>sm</i>
„	horizontal	8	19	4 ^{1/2}	Tafel 27 <i>sm</i>
„	sagittal	6	16	5 ^{1/2}	Tafel 29 <i>sm</i>
„	horizontal	5	10	4	Tafel 31 <i>sm</i>
5 Monate	horizontal	7	12	5	Tafel 32 <i>sm</i>
„	horizontal	5	14	6	Tafel 33 <i>sm</i>
5 ^{1/2} Monate	frontal	8	15	7	Im Bereiche des unteren Nasenganges liegt die Kieferhöhle, Tafel 36, 37 <i>sm</i>
6 ^{1/2} Monate	frontal	5	6	3 ^{1/2}	Tafel 40 <i>sm</i>
7 Monate	sagittal	4	22	6	Tafel 44 <i>sm</i>
„	frontal	5	16	4	Tafel 45 <i>sm</i>
8 Monate	horizontal	10	13	5	Tafel 46 <i>sm</i>
„	horizontal	5	10	4 ^{1/2}	Tafel 48 <i>sm</i>
11 Monate	horizontal	9	14	5	Tafel 50 <i>sm</i>
12 Monate	frontal	7	11	8	Tafel 53 <i>sm</i>
14 Monate	frontal	11	18	15	Die Kieferhöhle erstreckt sich auch im Gebiete des unteren Nasenganges, Tafel 56 <i>sm</i>
1 ^{1/2} Jahre	frontal	8	10	3	Die Kieferhöhle erstreckt sich auch im Gebiete des unteren Nasenganges, Tafel 64 <i>sm</i>
2 Jahre	frontal	9	12	7	Tafel 70 <i>sm</i>
3 Jahre	frontal	13	23	13	Tafel 76 <i>sm</i>
3 ^{1/2} Jahre	frontal	13	26	12	Die Kieferhöhle liegt im Bereiche des unteren u. des mittleren Nasenganges. Durch das ostium maxillare ist eine Borste gezogen, Tafel 79, 80 <i>sm</i> , <i>om</i>
7 ^{1/2} Jahre	frontal	23	38	20	Tafel 90 <i>sm</i> .

1) l. c.

eine 16 mm breite und 25 mm lange Kieferhöhle. Seinen Angaben zufolge hat der Höhlenboden des sinus maxillaris die endgültige Tiefe ganz oder nahezu etwa im zwölften Lebensjahre erreicht. Ha i k e hat an mehreren Kindern, darunter mit erkrankten Nebenhöhlen, wovon später die Rede sein wird, Röntgenaufnahmen der Kieferhöhle gemacht und zwar bei 18 Monate, 2, 2^{1/2}, 2^{3/4}, 3^{1/2}, 4, 4^{1/2}, 7, 8, 10^{3/4}, 11, 11^{3/4}, 15 und 16 Jahre alten Kindern. Bei der Beschreibung der Röntgenbefunde gibt er keine Masse der Kieferhöhlen an; über die Bedeutung der Röntgenaufnahmen in diagnostischer wie in operativer Beziehung wird, wie bemerkt, im zweiten Abschnitte gehandelt werden.

Die angeführten Daten sind allgemein gehalten; bei Z u c k e r k a n d l s genaueren Beschreibungen der Ausbreitung der Kieferhöhle in den ersten Kinderjahren fehlen die Masse, und bei den von H a i k e an vier Köpfen vorgenommenen Messungen ist die Höhe der Kieferhöhle nicht angegeben.

Bezüglich der fötalen Anlage der Kieferhöhle verfügen wir über eine Beobachtung, wir fanden nämlich bei einem 6^{1/2} Monate alten Fötus an einem Frontalschnitte eine 3 mm lange und 1^{1/2} mm breite Kieferhöhle (Tafel 1 sm).

Im Anschluss an diese Tabelle fassen wir die Masse der Kieferhöhle nach den einzelnen Jahren zusammen.

Im ersten Jahre (bei Neugeborenen und 1, 2, 4, 4^{1/4}, 4^{1/2}, 5, 5^{1/2}, 6^{1/2}, 7, 8, 11 und 12 Monate alten Kindern) schwankte die Länge der Kieferhöhle zwischen 5 und 19 mm, die Höhe zwischen 3 und 9 mm und die Breite zwischen 2^{1/2} und 8 mm.

Im zweiten Jahre (bei 18 und 24 Monate alten Kindern) schwankte die Länge der Kieferhöhle zwischen 10 und 12 mm, die Höhe zwischen 8 und 9 mm und die Breite zwischen 3 und 7 mm.

Im dritten Jahre (bei einem 3 Jahre altem Kinde) war die Länge der Kieferhöhle 23 mm, die Höhe 13 mm und die Breite 13 mm.

Im vierten Jahre (bei einem 3^{1/2} Jahre altem Kinde) war die Länge der Kieferhöhle 26 mm, die Höhe 13 mm und die Breite 12 mm.

Im achten Jahre (bei einem 7^{1/2} Jahre altem Kinde) war die Länge der Kieferhöhle 38 mm, die Höhe 23 mm und die Breite 20 mm.

Unsere naturgetreuen Bilder illustrieren an Frontal-, Horizontal- und Sagittalschnitten die topographischen Verhältnisse und die Ausbreitung der Kieferhöhle vom Neugeborenen an bis zum achten Jahre.

Es gilt zusammenfassend darüber dasselbe, was am Ende des Kapitels „Stirnhöhle“ gesagt wurde (S. 6).

Die Siebbeinzellen.

Über die Entwicklung des Siebbeines, seiner Zellenräume, seiner Verknöcherungen in der fötalen Zeit finden wir in den Lehrbüchern der Anatomie mehrere Angaben, ferner verweisen wir auf die Arbeiten Seydel's¹⁾, Mihákovics²⁾,

¹⁾ Über die Nasenhöhle der höheren Säugetiere und der Menschen. *Morphol. Jahrb.* 1891.

²⁾ l. c.

Killians¹⁾ und Zuckerkandls²⁾, die sich mit der Entwicklung der Nasenhöhle, ihrer Muscheln und Gänge, sowie mit der Architektur der Entstehung des Siebbeinlabyrinthes befasst haben. Bei der Besprechung der Stirnhöhlen haben wir alle jene Ansichten erwähnt, welche die erste Entwicklung der Stirnhöhle mit einer vorderen Siebbeinzelle, mit einer sogenannten „Stirnzelle“ in Verbindung brachten. Wir verzichten hier darauf, diese embryologischen Untersuchungen wiederzugeben und die Verhältnisse der Grundlamellen und der interturbinalen Gänge zu den Siebbeinzellen zu besprechen. In der Literatur konnten wir indessen nähere Angaben über die vorderen und der hinteren Siebbeinzellen und deren Masse im

Vordere Siebbeinzellen.

Alter	Schnitttrichtung	Höhe mm	Länge mm	Breite mm	Bemerkungen
Neugeborener	frontal	1—2 ¹ / ₂	1—2 ¹ / ₂	1—2 ¹ / ₂	Tafel 5 cea
„	horizontal	4—5	2—3	2—3	Tafel 9 cea
1 Monat	sagittal	2—6	2—4	2—2 ¹ / ₂	Tafel 12 cea
„	frontal	4	5	3	Tafel 15 cea
„	sagittal	4	4 ¹ / ₂	3 ¹ / ₂	Tafel 17 cea
4 ¹ / ₄ Monate	horizontal	4—5	3—4 ¹ / ₂	2—4	Tafel 28 cea
5 Monate	horizontal	6—7	4—6	2—5	Tafel 34 cea
„	horizontal	3—8	2 ¹ / ₂ —6	2—5	Tafel 35 cea
5 ¹ / ₂ Monate	frontal	3—6	2 ¹ / ₂ —3	3 ¹ / ₂ —4	Tafel 36, 37 cea
6 ¹ / ₂ Monate	frontal	4	5 ¹ / ₂	3	Tafel 41 cea
8 Monate	horizontal	4—6 ¹ / ₂	4 ¹ / ₂	2—4	Tafel 47 cea
„	horizontal	5—7	6—7	3—4 ¹ / ₂	Tafel 49 cea
11 Monate	frontal	8 ¹ / ₂	4 ¹ / ₂	4	Tafel 51 cea
12 Monate	frontal	2—4	2—4	2—4	
„	sagittal	8	9	6	Tafel 54 cea
14 Monate	frontal	8	9	4	Tafel 55 cea
„	frontal	4—8	6—9	4—5	Tafel 56 cea
15 Monate	sagittal	3—4 ¹ / ₂	3—4	3 ¹ / ₂ —4 ¹ / ₂	Tafel 62 cea
1 ¹ / ₂ Jahre	frontal	10	2 ¹ / ₂	3 ¹ / ₂	Tafel 65 cea
2 Jahre	frontal	5	3 ¹ / ₂	4	Die Zelle reicht von der Schnittfläche noch 10 mm in den processus uncinatus (pu), Tafel 69 cea
„	sagittal	5	4 ¹ / ₂	3 ¹ / ₂	Tafel 72 cea
3 Jahre	sagittal	6—7	6—7	3—4	Die Mündung einer vorderen Siebbeinzelle in den recessus bullaris ist gut zu sehen, Tafel 73, 74 cea
3 ¹ / ₂ Jahre	frontal	6	8	4	Tafel 78 cea
„	frontal	3 ¹ / ₂ —5	6—8	3—4	Tafel 80 cea
„	sagittal	5—11	3—6	3 ¹ / ₂ —7	Tafel 81 cea
6 Jahre	sagittal	8—11	5—6	6	Tafel 82 cea
„	sagittal	10—13	5—6	7	Tafel 84 cea
7 ¹ / ₂ Jahre	sagittal	13	5	7	Tafel 88 cea
„	frontal	8	11	7	Tafel 89 cea

¹⁾ l. c.

²⁾ l. c.

Hintere Siebbeinzellen.

Alter	Schnittrichtung	Höhe mm	Länge mm	Breite mm	Bemerkungen
Neugeborener	frontal	2 $\frac{1}{2}$	5	1 $\frac{1}{2}$	Tafel 5 cep
"	horizontal	5	4 $\frac{1}{2}$	2	Tafel 9 cep
1 Monat	sagittal	2—3	2 $\frac{1}{2}$ —3	2—4	Tafel 12 cep
"	frontal	3 $\frac{1}{2}$	5	2 $\frac{1}{2}$	Tafel 15 cep
"	sagittal	3 $\frac{1}{2}$	5	3	Tafel 17 cep
4 $\frac{1}{4}$ Monate	frontal	7	6	3	Tafel 26 cep
"	horizontal	5	3—5	4 $\frac{1}{2}$	Tafel 28 cep
5 Monate	horizontal	8	9	4 $\frac{1}{2}$	Tafel 34 cep
"	horizontal	6	10	4	Tafel 35 cep
5 $\frac{1}{2}$ Monate	sagittal	5	5 $\frac{1}{2}$	4	Tafel 38 cep
6 $\frac{1}{2}$ Monate	frontal	4	5 $\frac{1}{2}$	3	Tafel 41 cep
8 Monate	horizontal	4—5	2 $\frac{1}{2}$ —3 $\frac{1}{2}$	2	Tafel 47 cep
"	horizontal	2—3	2 $\frac{1}{2}$ —4	1 $\frac{1}{2}$ —2	Tafel 49 cep
12 Monate	frontal	2—4	2—4	2—4	Tafel 53 cep
"	sagittal	5	5	8	Tafel 54 cep
14 Monate	frontal	4—6	7—10	2—3	Tafel 56 cep
15 Monate	sagittal	5	6	4	Tafel 62 cep
2 Jahre	sagittal	5	4	3	Tafel 72 cep
3 Jahre	sagittal	6—7	6—7	3—4	Die Mündung einer hinteren Siebbeinzelle in den oberen Nasengang ist gut zu sehen, Tafel 73, 74 cep
3 $\frac{1}{2}$ Jahre	frontal	5—6	6—11	3 $\frac{1}{2}$ —4	Tafel 80 cep
"	sagittal	3 $\frac{1}{2}$ —10	3 $\frac{1}{2}$ —9	3—11	Tafel 81 cep
7 $\frac{1}{2}$ Jahre	sagittal	10	17	9	Tafel 88 cep
"	frontal	10	11	6	Tafel 90 cep

Kindesalter nicht finden. Zarnico¹⁾ sagt in seinem Lehrbuche: „Die Siebbeinzellen sind beim Neugeborenen als enge Taschen vorhanden und erreichen sehr schnell eine ansehnliche Grösse.“ Haike²⁾ hat Röntgenbefunde über die Siebbeinzellen, die sich mehr auf erkrankte Räume beziehen und die wir im zweiten Abschnitt näher berücksichtigen werden.

Die Tabelle zeigt das Alter, die Schnittrichtung, die Masse der vorderen und der hinteren Siebbeinzellen mit einigen Bemerkungen.

Im Zusammenhange mit der angeführten Tabelle fassen wir die Masse der vorderen und der hinteren Siebbeinzellen nach den einzelnen Jahren zusammen.

Im ersten Jahre (bei Neugeborenen und 1, 4 $\frac{1}{4}$, 5, 5 $\frac{1}{2}$, 6 $\frac{1}{2}$, 8, 11 und 12 Monate alten Kindern) schwankte die Länge der vorderen Siebbeinzellen zwischen 1 und 9 mm, die Höhe zwischen 1 und 8 mm und die Breite zwischen 1 und 6 mm; die Länge der hinteren Siebbeinzellen wechselte zwischen 2 und 10 mm, die Höhe zwischen 2 und 8 mm und die Breite zwischen 1 $\frac{1}{2}$ und 8 mm.

Im zweiten Jahre (bei 18 und 24 Monate alten Kindern) schwankte die

¹⁾ l. c.

²⁾ l. c.

Länge der vorderen Siebbeinzellen zwischen $2\frac{1}{2}$ und $4\frac{1}{2}$ mm, die Höhe zwischen 4 und 10 mm und die Breite zwischen $1\frac{1}{2}$ und 4 mm; die Länge der hinteren Siebbeinzellen war 4 mm, die Höhe 5 mm und die Breite 3 mm.

Im dritten Jahre (bei einem 3 Jahre altem Kinde) schwankte die Länge der vorderen Siebbeinzellen zwischen 6 und 7 mm, die Höhe zwischen 6 und 7 mm und die Breite zwischen 3 und 4 mm, die Länge der hinteren Siebbeinzellen wechselte zwischen 6 und 7 mm, die Höhe zwischen 6 und 7 mm und die Breite zwischen 3 und 4 mm.

Im vierten Jahre (bei einem $3\frac{1}{2}$ Jahre altem Kinde) schwankte die Länge der vorderen Siebbeinzellen zwischen 3 und 8 mm, die Höhe zwischen $3\frac{1}{2}$ und 11 mm und die Breite zwischen 3 und 6 mm, die Länge der hinteren Siebbeinzelle wechselte zwischen $3\frac{1}{2}$ und 11 mm, die Höhe zwischen $3\frac{1}{2}$ und 10 mm und die Breite zwischen 3 und 11 mm.

Im sechsten Jahre (bei einem 6 Jahre altem Kinde) schwankte die Länge der vorderen Siebbeinzellen zwischen 5 und 6 mm, die Höhe zwischen 8 und 10 mm und die Breite zwischen 6 und 7 mm.

Im achten Jahre (bei einem $7\frac{1}{2}$ Jahre altem Kinde) schwankte die Länge der vorderen Siebbeinzellen zwischen 5 und 6 mm, die Höhe zwischen 8 und 13 mm und die Breite war 7 mm; die Länge der hinteren Siebbeinzellen wechselte zwischen 11 und 17 mm, die Breite zwischen 6 und 9 mm und die Höhe war 10 mm.

Zusammenfassend glaube ich über die Ergebnisse unserer Untersuchungen der vorderen und hinteren Siebbeinzellen, welche das Kindesalter von der Geburt an bis zum 8. Jahre begreifen, dasselbe sagen zu dürfen, wie über das bei der Stirn- und Kieferhöhle kurz bemerkte. (Seite 6, 9.)

Die Keilbeinhöhle.

Die Entwicklung der Keilbeinhöhle wird in den anatomischen Lehrbüchern eingehender besprochen, so das Verhältnis der Keilbeinmuscheln zur Entwicklung der Keilbeinhöhle und der hinteren Siebbeinzellen, die Verknöcherung und die Verschmelzung der Keilbeinmuscheln. Die einschlägigen Untersuchungen von Toldt¹⁾, Zuckerkandl²⁾ und Spee³⁾ sind in ihren Werken ausführlich besprochen und die Angaben Toldts über die Keilbeinmuscheln sind auch in die rhinologischen Werke übergegangen. Toldt betrachtet die Keilbeinhöhlen gewissermassen als die hintersten Siebbeinzellen, welche Ansicht von Zuckerkandl nicht geteilt wird. Wir werden auf diese speziell embryologischen Angaben hier nicht näher eingehen.

Merkel⁴⁾ legt den Beginn der Entwicklung der Keilbeinhöhle ins siebente Lebensjahr.

Nach Mihálovics⁵⁾ „ist die Keilbeinhöhle bereits im dritten Lebensmonate

¹⁾ Osteologische Mitteilungen. Jahrb. f. Naturwissensch. 1882. Bd. III—IV.

²⁾ l. c.

³⁾ l. c.

⁴⁾ l. c.

⁵⁾ l. c.

angelegt. Erst vom sechsten bis siebenten Jahre bildet der Keilbeinkörper die Wand der Höhle“.

Nach Zuckerkandl¹⁾ „ist beim Neugeborenen und bei jugendlichen Personen der Eingang in die Anlage der Keilbeinhöhle durch eine von unten her vorge-schobene, halbmondförmige Schleimhautduplikatur eingeengt. Im dritten Lebens-jahre erreicht die Keilbeinhöhle die Grösse einer Erbse“.

Spee²⁾ gibt an, dass die Keilbeinhöhle ursprünglich ein offenes Divertikel der Nasenhöhle sei, und Chiarugi³⁾, dass die Keilbeinhöhle ein Divertikel der Nasenhöhle bilde und sich gegen das dritte Jahr entwickle.

Nach Chiari⁴⁾ „ist der Sinus sphenoidalis schon im dritten Fötalmonate als Doppelsack angedeutet, der später bald grösser wird“.

Zarnicos⁵⁾ „Angaben lauten dahin, dass beim Neugeborenen die Höhle stecknadelkopfgross sei und durch ein feines Kanälchen in der Höhe der Santorini-schen Muschel münde. Sie beginne im dritten Lebensjahr stärker zu wachsen und sei um die Pubertätszeit bis zur synchondrosis sphenoccipitalis vorgeschritten“.

Haike⁶⁾ fand an Röntgenaufnahmen die Keilbeinhöhle im sechsten Jahre bohngross, im achten und vierzehnten Jahre stark entwickelt und bei einem sechszehn Jahre alten Kinde eine sagittal 3 mm messende grubchenförmige Keil-beinhöhle, in die eine Sonde eingeführt wurde. Über die Verwertung der Röntgen-befunde der Keilbeinhöhle wird im zweiten Abschnitt verhandelt werden.

Die folgende Tabelle zeigt das Alter, die Schnittrichtung und die Masse der Keilbeinhöhle und ihrer Mündung mit einigen Bemerkungen.

Im Anschlusse an die angeführte Tabelle fassen wir die Masse der Keilbein-höhle und ihre Mündung nach den einzelnen Jahren zusammen.

Im ersten Jahre (bei Neugeborenen und 1, 2, 4, 4¹/₂, 5, 5¹/₂, 6¹/₂, 7 und 8 Monate alten Kindern) schwankte die Höhe der Keilbeinhöhle zwischen 1 und 9 mm, die Länge zwischen 1 und 5 mm und die Breite zwischen 1 und 6 mm. Die Weite der runden Keilbeinhöhlenmündung (ostium sphenoidale) schwankte zwischen ¹/₂ und 2 mm.

Im zweiten Jahre (bei 14, 15, 18 und 24 Monate alten Kindern) schwankte die Höhe der Keilbeinhöhle zwischen 2 und 6 mm, die Länge zwischen 3 und 5 mm und die Breite zwischen 2 und 7 mm. Die Weite der runden Keilbeinhöhlen-mündung schwankte zwischen 1 und 1 ¹/₂ mm.

Im dritten Jahre (bei einem 3 Jahre altem Kinde) war die Höhe der Keilbeinhöhle 6 mm, die Länge 6 mm und die Breite 9 mm. Die Weite der runden Keilbeinhöhlenmündung war 2 mm.

Im vierten Jahre (bei einem 3¹/₂ Jahre altem Kinde) schwankte die Höhe der Keilbeinhöhle zwischen 4¹/₂ und 6 mm, die Länge zwischen 3¹/₂ und 5 mm und ihre Breite war 7 mm. Die Weite der runden Keilbeinhöhlenmündung war 1¹/₂ mm.

¹⁾ l. c.

²⁾ l. c.

³⁾ l. c.

⁴⁾ l. c.

⁵⁾ l. c.

⁶⁾ l. c.

Keilbeinhöhle.

Alter	Schnitttrichtung	Höhe mm	Länge mm	Breite mm	Bemerkungen
Neugeborener	horizontal	4	2	2	ostium sphenoidale $\frac{1}{2}$ mm weit, Tafel 10, <i>ss, os</i>
1 Monat	frontal	3	2	2 $\frac{1}{2}$	ostium sphenoidale $1\frac{1}{4}$ mm weit, Tafel 13 <i>ss, os</i>
,	frontal	4	2	2 $\frac{1}{2}$	ostium sphenoidale 1 mm weit
2 Monate		1	1	1	ostium sphenoidale $\frac{1}{2}$ mm weit,
4 Monate	frontal	2	2	2	ostium sphenoidale $\frac{1}{2}$ mm weit Tafel 22 <i>os</i>
4 $\frac{1}{2}$ Monate	sagittal	4	2 $\frac{1}{2}$	2	ostium sphenoidale 1 mm weit, Tafel 30 <i>ss, os</i>
5 $\frac{1}{2}$ Monate	frontal	2	2	2	ostium sphenoidale $1\frac{1}{2}$ mm weit, Tafel 37 <i>os</i>
6 $\frac{1}{2}$ Monate	sagittal				ostium sphenoidale 2 mm weit, Tafel 42 <i>os</i>
,	frontal	5	4	4 $\frac{1}{2}$	Tafel 43 <i>ss</i>
7 Monate	frontal	2	2	2	ostium sphenoidale $\frac{1}{2}$ mm weit, Tafel 45 <i>os</i>
8 Monate	horizontal	6	5 $\frac{1}{2}$	5	ostium sphenoidale 1 mm weit, Tafel 47 <i>os</i>
,	horizontal	9	6	5	ostium sphenoidale 1 mm weit, Tafel 49 <i>ss, os</i>
14 Monate	frontal	5	4 $\frac{1}{2}$	4 $\frac{1}{2}$	ostium sphenoidale 1 mm weit, Tafel 57 <i>os</i>
,	frontal	5	4 $\frac{1}{2}$	4 $\frac{1}{2}$	ostium sphenoidale 1 mm weit, Tafel 59 <i>ss, os</i>
15 Monate	frontal	3 $\frac{1}{2}$	5	3	ostium sphenoidale $1\frac{1}{2}$ mm weit, Tafel 62 <i>os</i>
1 $\frac{1}{2}$ Jahre	frontal	2	3	2	ostium sphenoidale 1 mm weit, Tafel 67 <i>os</i>
2 Jahre	frontal	6	5	7	ostium sphenoidale 1 mm weit, Tafel 71 <i>os</i>
,	sagittal	4	4 $\frac{1}{2}$	6 $\frac{1}{2}$	ostium sphenoidale 1 mm weit, Tafel 72 <i>ss</i>
3 Jahre	sagittal	6	6	9	Lage der Keilbeinhöhle und ihre Mündung ist gut zu sehen, Tafel 73, 74 <i>ss, os</i>
3 $\frac{1}{2}$ Jahre	frontal	5	6	7	Das ostium sphenoidale ist $\frac{1}{2}$ mm weit, Tafel 80 <i>os</i>
,	sagittal	3 $\frac{1}{2}$	4 $\frac{1}{2}$	7	Das ostium sphenoidale ist $1\frac{1}{2}$ mm weit, Tafel 81 <i>ss, os</i>
6 Jahre	sagittal	10	7	12	Das ostium sphenoidale ist $1\frac{1}{2}$ mm weit, Tafel 86 <i>os</i>
,	sagittal	10	6	12	Das ostium sphenoidale ist $1\frac{1}{2}$ mm weit, Tafel 86 <i>os</i>
7 $\frac{1}{2}$ Jahre	sagittal	12	13	9	Das ostium sphenoidale ist 2 mm weit, Tafel 88 <i>ss</i>
,	frontal	8	12	11	Das ostium sphenoidale ist 4 mm, länglich oval, Tafel 90 <i>os</i>

Im sechsten Jahre (bei einem 6 Jahre altem Kinde) schwankte die Länge der Keilbeinhöhle zwischen 6 und 7 mm, die Höhe war 10 mm und die Breite 12 mm. Die Weite der runden Keilbeinhöhlenmündung war 1½ mm.

Im achten Jahre (bei 7½ Jahre altem Kinde) schwankte die Höhe zwischen 8 und 12 mm, die Länge zwischen 12 und 13 mm, die Breite war 11 mm. Die Weite der länglich ovalen Keilbeinhöhlenmündung war 4 mm.

Wir können zusammenfassend über unsere Ergebnisse bezüglich der Keilbeinhöhle und deren Mündung dasselbe sagen, wie beim Kapitel „Stirnhöhle“ (S. 6), „Kieferhöhle“ (S. 9) und „Siebbeinzellen“ (S. 12).

II.

Im Anschlusse an die im vorhergehenden geschilderten anatomischen Ergebnisse wollen wir in praktischer Beziehung einige Bemerkungen folgen lassen. Die Veröffentlichungen über Erkrankungen der Nasennebenhöhlen im Kindesalter vermehren sich allmählich und lassen darauf schliessen, dass die Höhlenerkrankungen im Kindesalter häufiger auftreten, als dies bisher allgemein angenommen wurde. Als Tatsache müssen wir betrachten, dass im Kindesalter unter dem Bilde eines häufiger sich einstellenden akuten Schnupfens auch einzelne Nebenhöhlen mit ergriffen sind, und dass zumeist die Infektionskrankheiten die jugendlichen Nebenhöhlen mitergreifen. In den ersten Lebensjahren stösst die Feststellung der Erkrankung der einzelnen Nebenhöhlen auf Schwierigkeiten und ausserdem sind auch in diesem Alter die therapeutischen Massnahmen in gewisser Hinsicht eingeschränkt.

Es braucht nicht betont zu werden, dass viele letal verlaufene Fälle der Öffentlichkeit entzogen blieben, und dass Sektionsbefunde nur in geringer Zahl veröffentlicht sind. Harke¹⁾ eröffnete unter 394 Sektionen bei Kindern 62 mal die Nebenhöhlen der Nase und fand Erkrankungen der letzteren zwischen neun Monaten und fünfzehn Jahren in 52 Fällen, unter diesen waren die Kieferhöhlen in 47, die Siebbeinzellen in 3 und die Keilbeinhöhle in 2 Fällen betroffen. Bei einem dreijährigen Kinde konnte Harke neben Empyem der Kieferhöhle an der Leiche das Vorhandensein der Stirnhöhlen und der Keilbeinhöhlen nicht feststellen. Wolff²⁾ fand bei Sektionen von 3-, 3-, 5-, 5- und 6jährigen Kindern krankhafte Veränderungen der Kieferhöhlen, bei zwei 3jährigen, einem 5jährigen und einem 6jährigen Kinde war die Keilbeinhöhle noch nicht entwickelt. Wertheim³⁾ fand bei einem Kinde von 2 Jahren und 2 Monaten schon gut entwickelte Stirnhöhlen, bei einem 5jährigen Kinde erkrankte Siebbeinzellen und gut entwickelte Keilbeinhöhlen, bei einem anderen 5jährigen Kinde alle Nebenhöhlen entwickelt und bei einem 8jährigen Kinde Mangel der Stirn- und Keilbeinhöhlen.

Wir fassen in der folgenden Tabelle die uns bekannt gewordenen Fälle zusammen, bei denen im Kindesalter die Erkrankungen der Nebenhöhlen festgestellt und behandelt wurden. Ausgenommen die Fälle von Haïke beziehen sich alle erwähnten Fälle auf Erkrankungen der Nebenhöhlen der Nase bei Scharlach.

¹⁾ Beitr. z. Path. u. Ther. d. oberen Athmungswege. Wiesbaden 1895.

²⁾ Zeitschrift f. Hygiene 1895. Bd. XIX.

³⁾ Archiv f. Laryngologie Bd. XI.

Fall	Alter	Erkrankte Nebenhöhlen	Behandlung	Ausgang	Bemerkungen
Killian ¹⁾	15 Monate	Stirnhöhle	Operation	letal	Scharlach, Thromboplebitis der Blutleiter
Lange ²⁾	2 ¹ / ₃ Jahre	Kiefernhöhlen	Operation	Heilung	Scharlach
E. Meyer ³⁾	3 ¹ / ₂ Jahre	Stirnhöhle, Siebbeinzellen und Kieferhöhle	Operation	Heilung	Scharlach
Lange ⁴⁾	4 Jahre	Siebbeinzellen auf beiden Seiten	Operation	Heilung	Scharlach
Preysing ⁵⁾	5 Jahre	Stirnhöhle und Siebbeinzellen	Operation	Heilung	Scharlach, die rechte Stirnhöhle war erbsengross
Lange ⁶⁾	5 Jahre	beide Stirnhöhlen und Siebbeinzellen	Operation	Heilung	Scharlach, die rechte Stirnhöhle war bohnergross, die linke kirschengross
Killian ⁷⁾	6 Jahre	Stirnhöhle, Siebbeinzellen, Keilbeinhöhle u. Kieferhöhle	Operation	Heilung	Scharlach, linke Stirnhöhle war bohnergross
Preysing ⁸⁾	6 Jahre	Siebbeinzellen und Keilbeinhöhle auf einer Seite	Operation	Heilung	Scharlach, Orbitalabszess, Ausräumung der Siebbeinzellen und der Keilbeinhöhle von der Orbitalhöhle aus
Preysing ⁹⁾	6 Jahre	Siebbeinzellen und Keilbeinhöhle a. einer Seite	Operation	Heilung	
Lange ¹⁰⁾	6 ¹ / ₄ Jahre	Stirnhöhle	Operation	Heilung	Scharlach, die linke Stirnhöhle war haselnussgross
Haenel ¹¹⁾	6 ¹ / ₂ Jahre	sämtliche Nebenhöhlen	Operation	Heilung	Scharlach
Lange ¹²⁾	6 ¹ / ₂ Jahre	Siebbeinzellen rechts	Operation	Heilung	Scharlach, Abszess im inneren Augenwinkel
Hinsberg ¹³⁾	7 Jahre	Kieferhöhle und Siebbeinzellen	Operation	Heilung	Scharlach
Killian ¹⁴⁾	7 Jahre	Stirnhöhle	Operation	Heilung	Scharlach, Abszesse an der Orbitalwand
Hoffmann ¹⁵⁾	7 Jahre	Stirnhöhle, Siebbeinzellen und Kieferhöhle	Operation	Heilung	Punktion und Durchspülung
Haike ¹⁶⁾	8 Jahre	Kieferhöhle	Operation	Heilung	
Scholle ¹⁷⁾	9 Jahre	Stirnhöhle	Operation des Ohres	letal	Scharlach, die Operation des Ohres war erfolglos, Sektion zeigte die erkrankte Stirnhöhle und Meningitis
Tilley ¹⁸⁾	9 Jahre	Stirnhöhle	Operation	Heilung	Scharlach
Ónodi	9 ¹ / ₂ Jahre	Stirnhöhle	Operation	Heilung	Scharlach
Scholle ¹⁹⁾	10 Jahre	Stirnhöhle	Operation des Ohres	letal	Scharlach, die Operation des Ohres war erfolglos, Sektion zeigte die erkrankte Stirnhöhle und Meningitis
Haike ²⁰⁾	11 Jahre	Kieferhöhle	Operation	Heilung	Punktion und Durchspülung
Killian ²¹⁾	12 Jahre	Stirnhöhle, Siebbeinzellen und Kieferhöhle	Operation	Heilung	Scharlach, endonasale Eröffnung der Siebbeinzellen, Durchspülung der Stirnhöhle und der Kieferhöhle
Haike ²²⁾	15 ¹ / ₂ Jahre	Kieferhöhle, Siebbeinzellen und Keilbeinhöhle	Operation	Heilung	

¹⁾ Die Erkrankungen der Nebenhöhlen der Nase bei Scharlach. Zeitschr. f. Ohrenheilk. 1908.

²⁾ Medizinische Klinik 1906. ³⁾ Berliner klinische Wochenschrift 1905. ⁴⁾ l. c. ⁵⁾ Zeitschr. f. Ohrenheilk. 1898. ⁶⁾ l. c. ⁷⁾ l. c. ⁸⁾ Münchener mediz. Wochenschr. 1905. ⁹⁾ l. c. ¹⁰⁾ l. c.

¹¹⁾ Verhandl. d. Vereins süddeutscher Laryngol. 1908. ¹²⁾ l. c. ¹³⁾ Killian l. c. ¹⁴⁾ l. c.

¹⁵⁾ Zeitschrift f. Augenheilkunde Bd. XVI. ¹⁶⁾ l. c. ¹⁷⁾ Detesk. Med. 1904. Killian l. c.

¹⁸⁾ Journal of Laryngology 1905. ¹⁹⁾ l. c. ²⁰⁾ l. c. ²¹⁾ l. c. ²²⁾ l. c.

Was die diagnostische Verwertung der elektrischen Durchleuchtung der Stirnhöhle und der Kieferhöhle, ferner die Röntgenaufnahme der Nebenhöhlen bei Kindern betrifft, so verweisen wir auf unsere Monographie über die Stirnhöhle¹⁾, wo diese Frage ausführlich behandelt worden ist. Unsere Untersuchungen an 1200 Schädeln haben die Unzuverlässigkeit der elektrischen Durchleuchtung bewiesen. Bei elektrischer Durchleuchtung der Knochenschädel fehlte die Stirnhöhle auf beiden Seiten in 30 Prozent, auf der rechten Seite in 10 Prozent und auf der linken Seite in 10 Prozent, bei den vergleichenden Röntgenaufnahmen fehlte die Stirnhöhle auf beiden Seiten in 5 Prozent, auf der rechten Seite fast in 1 Prozent und auf der linken Seite ebenso. Wir haben auch die Schattenseiten der Röntgenaufnahme kennen gelernt und besprochen, weshalb dieselbe als ein diagnostisch absolut sicheres Hilfsmittel nicht betrachtet werden kann, seine Überlegenheit aber bezüglich der elektrischen Durchleuchtung steht fest. Die Feststellung des Fehlens und der Ausbreitung der Stirnhöhlen durch die Röntgenaufnahme bildet für operative Eingriffe einen bedeutenden Fortschritt, ebenso bildet sie auch ein wertvolles ergänzendes Hilfsmittel in der Diagnostik. Es ist aber selbstredend, dass das Hauptgewicht auf die klinische Untersuchung und auf den rhinoskopischen Befund gelegt werden muss. Ebenso steht die Sache bei der Kieferhöhle, wo die elektrische Durchleuchtung und die Röntgenaufnahme gleichfalls als ein diagnostisches Hilfsmittel benützt wird und bei den Siebbeinzellen und der Keilbeinhöhle bezüglich der Röntgenaufnahme. Über die elektrische Durchleuchtung der Stirnhöhle und der Kieferhöhle beim Kinde äussert sich in demselben Sinne Ha i k e²⁾: „Ist nun schon beim Erwachsenen das Ergebnis dieses Verfahrens nur sehr bedingt zu verwerten, so ist es bei Kindern völlig unzuverlässig“. Wir wollen daher nur die Verwertung der Röntgenaufnahme der Nebenhöhlen im Kindesalter kurz besprechen. Was zunächst die Stirnhöhle betrifft, so haben schon an Erwachsenen die Schattenseiten des Röntgenverfahrens bei Verschleierungen und Verdunkelungen der Stirnhöhle zu Irrtümern geführt, das Röntgenbild hat sich bei der Operation in den Fällen von Albrecht³⁾, Wassermann⁴⁾, Chiari⁵⁾, Onodi⁶⁾ u. a. nicht bestätigt.

Es ist klar, dass die diagnostische Verwertung der Röntgenaufnahme im Kindesalter eine noch eingeschränktere ist, Ha i k e selbst sagt: „Die Schwierigkeiten der Diagnose von Stirnhöhleneiterungen sind noch mannigfacher als sie uns schon beim Erwachsenen begegnen. Bei Verwertung der Bilder bedürfen wir hier noch grösserer Aufmerksamkeit, um uns vor Irrtümern zu schützen. Wir finden nämlich häufiger noch als bei der vollkommen entwickelten Höhle mässige Verschleierung und ein Verwachsensein der Grenzen bei völlig gesundem Kavum. Wegen dieser durch Beschaffenheit der kindlichen Stirnhöhle bedingten Unklarheit

1) l. c.

2) l. c.

3) Archiv f. Laryngologie. 1907.

4) Verhandlungen des internat. Laryngologenkongresses 1908.

5) Archiv f. Laryngologie 1908.

6) Stirnhöhle. Wien 1909.

der Bilder ist es fast immer ratsam, ein Seitenbild ergänzend aufzunehmen, in nicht seltenen Fällen genügt auch dieses noch nicht, alle Zweifel zu beheben. Bei diesen Schwierigkeiten der Deutung werden wir nach Möglichkeit die klinischen Erscheinungen und bei älteren Kindern die übrigen Untersuchungsmethoden heranziehen müssen, um die Diagnose zu sichern.“

Neben den erwähnten normalen Röntgenaufnahmen der Stirnhöhle von Haike, sind nur einzelne Fälle aufgezählt, wo die Stirnhöhle im Röntgenbild krank gefunden wurde, ein Fall von 13 und ein Fall von 16 Jahren. Von erkrankten und operierten Fällen jüngeren Alters kann Haike¹⁾ nicht berichten. In den uns bekannten beschriebenen Fällen ist die Erkrankung der Stirnhöhle ohne Röntgenbefund festgestellt und die Operation ausgeführt worden, ausgenommen den Fall von Killian²⁾ bei einem zwölfjährigen Kinde, wo die Kieferhöhle, die Stirnhöhle und die Siebbeinzellen im Röntgenbilde deutlich verschleiert waren. Dass in den ersten Lebensjahren die Bedeutung und die Verwertung eine sehr eingeschränkte ist, wenn es sich allein um die Stirnhöhle handeln soll, erklären unsere Befunde und Bilder, welche, abgerechnet die Ausnahmen, in den ersten Lebensjahren nur die Grenze des basalen Schuppenteiles erreichen oder nur im untersten basalen Teil des Schuppenteiles eine Höhle zeigen. In der Regel wird also die Röntgenaufnahme in den ersten Lebensjahren neben der Stirnhöhle auch die benachbarten vordersten Siebbeinzellen zeigen und im Falle einer Erkrankung kann sie auch verwertet werden. Nach dem Vorhergesagten brauchen wir es nicht zu betonen, dass in erster Reihe die klinischen Erscheinungen und die möglichen nasalen Untersuchungen in Betracht zu ziehen sind. Wo die Stirnhöhle im Gebiet der Stirn anzutreffen ist, in solchen Fällen, besonders wenn eine einseitige Stirnhöhlenerkrankung vorliegt, kann der Röntgenbefund ebenso wie beim Erwachsenen wertvoll sein.

Im ersten Jahre haben wir die grösste Stirnhöhle 9 mm lang, 8 mm hoch und 6 mm breit gefunden; die Frühform der Stirnhöhle erreichte gegen das Ende des ersten Jahres den basalen Schuppenteil des Stirnbeines. Im zweiten Jahre haben wir die grösste Stirnhöhle 9 mm hoch, 5½ mm lang, und 7 mm breit gefunden, schon am Anfange des zweiten Jahres, bei einem 15 Monate alten Kinde, fanden wir die Stirnhöhle im basalen Schuppenteile und bei einem Kinde in demselben Alter fanden wir auch im Röntgenbilde an der Stirn eine 3—3,5 mm hohe und 5—5½ mm breite Stirnhöhle. Bei einem 15 Monate alten Kinde eröffnete Killian³⁾ die erkrankte Stirnhöhle. Bei einem drei und ein halb Jahre alten Kinde fanden wir die Stirnhöhle 6½ mm hoch, 6 mm lang und 5 mm breit, an Röntgenbildern fanden wir die Stirnhöhle 6—9 mm hoch und 4—6 mm breit. In einem Falle von E. Meyer⁴⁾ wurde bei einem Kinde in demselben Alter die erkrankte Stirnhöhle eröffnet und geheilt. Diese Tatsachen beweisen, dass in den

¹⁾ l. c.

²⁾ l. c.

³⁾ l. c.

⁴⁾ l. c.

ersten Lebensjahren die Stirnhöhle manchmal auch im Röntgenbilde nachweisbar ist, ihre Erkrankung festzustellen und radikal zu heilen ist.

In den Fällen von Preysing¹⁾ und Lange²⁾ wurde die erkrankte Stirnhöhle bei fünf Jahre alten Kindern eröffnet und geheilt. Im sechsten Jahre fanden wir eine 17—18 mm hohe, 10—13 mm lange und 11—12 mm breite Stirnhöhle und in einem Falle im Röntgenbilde eine 6—8¹/₂ mm hohe und 6—8¹/₂ mm breite Stirnhöhle. In dem Falle von Killian³⁾ wurde die erkrankte Stirnhöhle bei einem sechs Jahre alten Kinde operativ geheilt. In dem Falle von Lange⁴⁾ wurde die erkrankte Stirnhöhle bei einem 6¹/₄ Jahre altem Kinde mit Erfolg eröffnet. In den Fällen von Hoffmann⁵⁾ und Killian⁶⁾ wurde die erkrankte Stirnhöhle bei sieben Jahre alten Kindern operativ geheilt. Im siebenten und einem halben Jahre fanden wir die Stirnhöhle 14—17 mm hoch, 4—11 mm lang und 7—9 mm breit. Im achten und ein halben Jahre fanden wir im Röntgenbild an der Stirn die Stirnhöhle 10—22 mm hoch und 10—29 mm breit. In dem Falle von Tilley⁷⁾ wurde die erkrankte Stirnhöhle bei einem neun Jahre alten Kinde mit Erfolg eröffnet.

In unserem Falle wurde die erkrankte Stirnhöhle bei einem neun und ein halb Jahre alten Kinde operativ geheilt. Dies die Fälle, die uns bis zum zehnten Jahre bekannt sind. In den folgenden Jahren zeigen sowohl die von Haike⁸⁾ mitgeteilten Röntgenbilder, als die von uns gegebenen Abbildungen und Masse die Stirnhöhlen im Gebiete der Stirn in verschiedener Stärke ausgebildet. Die bisherigen Erfahrungen sind viel zu gering, um über den diagnostischen Wert der Röntgenaufnahmen im Kindesalter ein endgültiges Urteil geben zu können, dass sie im allgemeinen als wertvolles, ergänzendes Mittel in der Diagnose zu betrachten sind, soll nicht bezweifelt werden, dass ihre Bedeutung in den ersten Lebensjahren eine eingeschränktere ist und dass sie vielleicht mehr Schattenseiten haben als bei den Erwachsenen, lässt sich aus den geschilderten Form- und Lageverhältnissen der Stirnhöhle erklären. Es muss daher auf die klinischen Erscheinungen und auf die rhinoskopischen Befunde und Untersuchungen ein grosses Gewicht gelegt werden. Dass wir hier Schwierigkeiten begegnen, ist erklärt durch die Enge der Nasenhöhle und die Unvollkommenheit der Untersuchung in den ersten Lebensjahren, wo die Inspektion des Naseninnern zwar das krankhafte Sekret aber nicht seine Herkunft festzustellen vermag. In solchen Fällen kann unter Umständen dem Röntgenbefunde neben den klinischen Erscheinungen für die Indikation des Heilverfahrens eine ausschlaggebende Rolle zufallen.

In den meisten der vorhin aufgeführten Fälle, sind wie wir gesehen haben, operative Eingriffe vorgenommen worden. Vereinzelt steht der Fall von

1) l. c.

2) l. c.

3) l. c.

4) l. c.

5) l. c.

6) l. c.

7) l. c.

8) l. c.

E. Meyer¹⁾, wo bei einem drei und ein halb Jahre alten Kinde von der eröffneten Kieferhöhle aus die Stirnhöhle mit den Siebbeinzellen eröffnet wurde. Sonst wurde mittelst eines Bogenschnittes an der Nasenwurzel und Augenbraue das Gebiet der Stirnhöhle und der vorderen Siebbeinzellen freigelegt. In den ersten Lebensjahren kann, wie es die geschilderten Form- und Lageverhältnisse der Stirnhöhle zeigen, die Stirnhöhle an der Stirn selbst nicht angetroffen werden, die erwähnten und abgebildeten Ausnahmen müssen selbstverständlich ausser Acht gelassen werden, und so bildet an der Grenze des inneren Augenwinkels jener Teil das Operationsgebiet zur Eröffnung der Stirnhöhle, wo das Stirnbein, das Nasenbein und der Stirnfortsatz des Oberkiefers in Verbindung treten. Die genannte Schnittlinie und dieses Gebiet kann neben der Eröffnung der Stirnhöhle auch zur Eröffnung und Ausräumung des Siebbeinlabyrinthes und der Keilbeinhöhle benützt werden, worüber wir später noch sprechen werden. Es ist selbstredend, dass in all jenen Fällen, wo der Röntgenbefund und das Alter auf das Vorhandensein der Stirnhöhle im Gebiete der Stirn selbst schliessen lassen, dieselbe in der bekannten Weise radikal eröffnet und ausgeräumt wird. Und gerade bei den operativen Eingriffen kommt zur Geltung der Wert der Röntgenaufnahme, welche das Fehlen oder das Vorhandensein der Stirnhöhle und ihre Ausbreitung im Gebiete der Stirn selbst festzustellen vermag.

Was die Kieferhöhle betrifft, so ist ihre Erkrankung am häufigsten festgestellt worden. Wie wir gezeigt haben, waren die Masse der Kieferhöhle beim Neugeborenen, im ersten, zweiten, dritten, vierten und achten Jahre verschieden gross, der Längendurchmesser der Höhle war immer der stärkste. Bis zum vierten Jahre kam in zweiter Reihe der Höhendurchmesser zur grösseren Entwicklung als der Breitendurchmesser, im vierten und achten Jahre fanden wir schon in zweiter Reihe den Breitendurchmesser der Höhle stärker entwickelt. Die Röntgenaufnahmen im Kindesalter von Haike¹⁾ sind vorhin erwähnt worden, er fand neben den normalen auch kranke Kieferhöhlen bei Kindern von $4\frac{1}{2}$, 7, 8, $10\frac{3}{4}$, 11 Jahren; dabei erschien die Kieferhöhle verdunkelt und verwaschen. In einzelnen Fällen war der Röntgenbefund massgebend für den operativen Eingriff, anderseits gibt Haike²⁾ selbst an, dass in einem Falle der dunkle Schatten der Kieferhöhle keine Eiteransammlung in der Höhle bedeutete und in einem andern Falle kein Unterschied zwischen beiden Kieferhöhlen vorhanden war, wo in einer Höhle eine seröse Flüssigkeitsansammlung bestand. Er äussert sich wie folgt: „Natürlich wird uns eine sorgfältige Betrachtung der Bilder vor Irrtümern schützen, die durch Fehlern in der Aufnahme und andere Ursachen hervorgerufen, eine Erkrankung vortäuschen können. Wir betonen auch hier, dass das Hauptgewicht auf die klinischen Erscheinungen und auf die rhinologischen Befunde und Untersuchungen gelegt werden muss, wenn wir auch anerkennen, dass wir in der Röntgenaufnahme ein wertvolles diagnostisches Hilfsmittel besitzen. Unter den Untersuchungsmethoden kommt zur Ausführung die endonasale Punktion und die Ausspülung der Kieferhöhle. Bei diesem Verfahren kann uns der Röntgenbefund

¹⁾ l. c.

²⁾ l. c.

über die Ausbreitung und Tiefe der Kieferhöhle Aufschluss geben. In der Regel wird beim Erwachsenen die Punktion der Kieferhöhle im unteren Nasengang ausgeführt, wo auch die endonasale breite Eröffnung der Kieferhöhle zur Ausführung gelangt. In den ersten Lebensjahren begegnen wir diesbezüglich mehreren Schwierigkeiten. Schon Miháľkovicš hat den engen unteren Nasengang und seine Verlegung hervorgehoben: „Der Nasengang ist beim Kinde sehr niedrig und enge, der freie Rand der unteren Muschel erreicht den Boden der Nasenhöhle, seine dicke Schleimhaut verlegt ganz den unteren Nasengang, nur der mittlere Gang ist offen, so dass beim Säugling nur dieser und der entsprechende Teil des gemeinsamen Nasenganges als Respiationsraum fungieren kann.“

Nach Zarnico¹⁾ „empfiehlt es sich bei jugendlichen Individuen eine Eröffnung der Kieferhöhle vor der zweiten Dentition am ehesten vom mittleren Nasengang aus zu versuchen, von den übrigen Stellen aber erst nach Durchbruch der ersten bleibenden Backzähne.“

Haike²⁾ bemerkt, „dass bis zu dem Zeitpunkt, wo der Höhlenboden die endgültige Tiefe ganz oder nahezu erreicht, also etwa im 12. Lebensjahr, sie für eine Punktion vom unteren Nasengang aus schwer erreichbar ist. Man wird dabei leicht unterhalb der Höhle in den Knochen gelangen“. Wie bekannt ist bei Erwachsenen eine missglückte Punktion vom unteren Nasengange aus vorgekommen, die Punktionsnadel durchbrach die verengte schmale Kieferhöhlenwand und gelangte auf diese Weise in das Wangengewebe. So geriet Haike³⁾ bei einem 11³/₄ Jahre alten Kinde mit der Punktionsnadel in das Wangengewebe und bei einem 8 Jahre alten Kinde geriet die Nadel unter die Kieferhöhle in das spongiöse Knochengewebe.

Unsere geschilderten und abgebildeten Formverhältnisse der Kieferhöhle zeigen, dass die Punktion vom mittleren Nasengange aus auszuführen ist, wenn wir auch in den ersten Lebensjahren ausnahmsweise im Bereiche des unteren Nasenganges die Kieferhöhle gefunden haben. Gleichzeitig müssen wir auch auf die geringere Ausdehnung der Kieferhöhle in ihrer Breite aufmerksam machen, da leicht bei forcierter Einführung der Nadel die entgegengesetzte laterale Kieferhöhlenwand durchbohrt und das Wangengewebe verletzt werden kann. Bei Kindern unter zehn Jahren wurden Radikaloperationen der Kieferhöhle ausgeführt in dem Falle von E. Meyer⁴⁾ bei einem 3¹/₂ Jahre alten Kinde, in dem Falle von Killian bei einem sechs Jahre alten Kinde, in dem Falle von Haenel⁵⁾ bei einem 6¹/₂ Jahre alten Kinde und in dem Falle von Hoffmann⁶⁾ bei einem sieben Jahre alten Kinde und es wurde Heilung erzielt. Unsere naturgetreuen Bilder und die angegebenen Masse der Kieferhöhle werden sowohl bei endonasalen als bei radikalen operativen Eingriffen der Kieferhöhle nützlich verwertbar sein.

¹⁾ l. c.

²⁾ l. c.

³⁾ l. c.

⁴⁾ l. c.

⁵⁾ l. c.

⁶⁾ l. c.

Eine Erkrankung der Siebbeinzellen ist zumeist mit der Erkrankung der Stirnhöhle und auch der Kieferhöhle und der Keilbeinhöhle beobachtet worden.

Röntgenbefunde finden wir in einem Falle von Killian¹⁾ bei einem zwölf Jahre alten Kinde, wo die Stirnhöhle, die Siebbeinzellen und die Kieferhöhle deutlich verschleiert waren und in den Fällen von Haike²⁾ bei 4, 4^{1/2}, 8, 10^{3/4}, 11 und 12 Jahre alten Kindern, wo die Siebbeinzellen verdunkelt und verwaschen waren, zweimal allein und fünfmal mit der Kieferhöhle zusammen. In den ersten Lebensjahren können die Siebbeinzellen und die Frühformen der Stirnhöhlen schwer mit der Röntgenaufnahme voneinander getrennt werden, die Differenzierung ist bei jenen Stirnhöhlen möglich, wo dieselben schon im Gebiete der Stirn nachweisbar sind. Wegen der Schwierigkeiten, welche in den ersten Lebensjahren die rhinoskopische Untersuchung bietet, glaubt Haike³⁾, „dass eine sichere Diagnose am Siebbein des Kindes nur durch das Röntgenbild zu gewinnen ist“. Dass er aber den Wert der Röntgenaufnahme nicht überschätzt, geht aus seinen ferneren Bemerkungen hervor: „bei jüngeren Kindern erschwert die geringe Breite des Siebbeinbildes zuweilen die sichere Entscheidung, weil durch Schleimhautschwellungen mässigen Grades auch schon die Lichtungen der kleinen Siebbeinzellen verschleiert sein können“. Ferner, „Über die Frage — bezüglich der Röntgenaufnahme — ob vordere oder hintere Siebbeinzellen erkrankt sind, vermag beim Kinde noch weniger als beim Erwachsenen Aufschluss geben“.

In den von uns angeführten Fällen wurden die meisten ohne Röntgenbefunde operativ geheilt. Neben den klinischen Erscheinungen und rhinoskopischen Befunden werden die Röntgenaufnahmen gewiss als ein wertvolles diagnostisches Hilfsmittel in Anspruch genommen werden, ohne ihre Schattenseiten ausser acht lassen zu dürfen. Unsere Bilder und Masse zeigen, dass schon in den ersten Lebensjahren sowohl die vorderen wie die hinteren Siebbeinzellen ziemlich gut entwickelt sind. Die Enge der Nasenhöhle und ihrer Gänge erklärt uns, dass eine endonasale Eröffnung der Siebbeinzellen schwer ausführbar ist und dass es sich zumeist nur um Ausspülungen oder eine Saugtherapie handeln kann. Die Lageverhältnisse und die Ausbreitung der Siebbeinzellen sprechen für ihre radikale Eröffnung und Ausräumung, die in einem Falle durch die Kieferhöhle, in den anderen Fällen zumeist mit der Eröffnung der Stirnhöhle verbunden, ausgeführt wurde. Selbstredend kann die Eröffnung des Siebbeinlabyrinthes auch mit der Resektion der Papierplatte von der Augenhöhle aus vorgenommen werden. Zu diesen Zwecken können die von uns geschilderten und abgebildeten Formenverhältnisse der vorderen und hinteren Siebbeinzellen instruktiv verwertet werden. In dem Falle von E. Meyer⁴⁾ bei einem 3^{1/2} Jahre alten Kinde wurden die erkrankten Siebbeinzellen von der Kieferhöhle aus mit Erfolg eröffnet und ausgeräumt. In den Fällen von Preysing⁵⁾ und Lange⁶⁾ wurden die erkrankten Siebbeinzellen bei 5 Jahre alten

¹⁾ l. c.

²⁾ l. c.

³⁾ l. c.

⁴⁾ l. c.

⁵⁾ l. c.

⁶⁾ l. c.

Kindern zugleich mit der Stirnhöhle eröffnet und Heilung erzielt. In den Fällen von Preysing¹⁾ bei 6 Jahre alten Kindern wurden die erkrankten Siebbeinzellen mit der Keilbeinhöhle und in dem Falle von Killian²⁾ bei einem 6 Jahre alten Kinde wurden die erkrankten Siebbeinzellen mit der Stirnhöhle operativ geheilt. In dem Falle von Lange³⁾ bei einem 6 $\frac{1}{2}$ Jahre alten Kinde wurden die erkrankten Siebbeinzellen und in dem Falle von Haenel⁴⁾ bei einem 6 $\frac{1}{2}$ Jahre alten Kinde wurden die erkrankten Siebbeinzellen zugleich mit der Stirnhöhle operativ geheilt. In dem Falle von Hoffmann⁵⁾ wurden bei einem 7 Jahre alten Kinde die erkrankten Siebbeinzellen zugleich mit der Stirnhöhle operativ geheilt. Wir haben diese Fälle unter zehn Jahren erwähnt, die mit ihren Heilerfolgen entschieden für radikale Eingriffe sprechen. Es können natürlich auch Komplikationen von seiten des Augenhöhleninhaltes auftreten, wo ein Durchbruch der erkrankten Siebbeinzellen in die Augenhöhle stattfinden kann und wo zugleich die Augenhöhle bei operativen Eingriffen in Frage kommt.

Was die Keilbeinhöhle betrifft, so ist ihre Erkrankung bei Kindern viel seltener beobachtet worden. Bezüglich der Röntgenaufnahme der Keilbeinhöhle hat Haïke bei einem 2 $\frac{1}{2}$ Jahre alten und bei einem 4 Jahre alten Kinde keine Keilbeinhöhlen nachweisen können, während er bei einem 6 jährigen und 8 jährigen Kinde im Röntgenbilde deutliche Keilbeinhöhlen sehen konnte. Einen Fall erwähnt er, welcher sich auf einen 15 $\frac{1}{2}$ Jahre alten Kranken bezieht, wo die Keilbeinhöhle verdunkelt erschien. Die Feststellung der Erkrankung der Keilbeinhöhle in den ersten Lebensjahren stösst auf dieselben Schwierigkeiten, die wir bei der Stirnhöhle und bei den Siebbeinzellen erwähnten. Haïke⁶⁾ sagt selbst: „Allerdings ist das Skiagramm in seiner Leistungsfähigkeit nach mehreren Richtungen beschränkt“. Bei den schwer auszuführenden endonasalen Untersuchungen hofft Haïke allein vom Röntgenbild einen entscheidenden Aufschluss zu erhalten. Er gibt aber zu: „dass wir uns immer der Grenze seiner Leistungsfähigkeit bewusst bleiben müssten. Bei älteren Kindern aber würden wir uns immer mehr auf die klinischen Untersuchungen stützen“. Der Satz, die klinischen Erscheinungen in erster Reihe zu prüfen und sie für massgebend zu betrachten und die Röntgenaufnahme als ein diagnostisches Hilfsmittel in Anspruch zu nehmen, kommt bei der Erkrankung der Keilbeinhöhle im Kindesalter erst recht zur Geltung. Unsere diesbezüglichen Erfahrungen sind nur recht wenige. In den zwei Fällen von Preysing⁷⁾ bei 6 Jahre alten Kindern wurde mit den erkrankten Siebbeinzellen zugleich die Keilbeinhöhle operativ geheilt und in dem Falle von Haenel⁸⁾ bei einem 6 Jahre alten Kinde wurden alle gut entwickelten und erkrankten Höhlen mittelst Radikaloperation geheilt. Wir glauben, dass die in diesem Werke von

¹⁾ l. c.

²⁾ l. c.

³⁾ l. c.

⁴⁾ l. c.

⁵⁾ l. c.

⁶⁾ l. c.

⁷⁾ l. c.

⁸⁾ l. c.

uns geschilderten und abgebildeten Befunde an der Keilbeinhöhle bei den operativen Eingriffen in den ersten Lebensjahren instruktiv zu verwerten sein werden; ihre Eröffnung und Ausräumung wird durch das Siebbeinlabyrinth ausgeführt. In späteren Jahren, und in den Ausnahmefällen, die wir bei jüngeren Kindern fanden, kann die endonasale Behandlung der Keilbeinhöhle versucht und je nach ihrer Entwicklung auch ausgeführt werden.

Wir schliessen die Zusammenfassungen unserer Ergebnisse in der Überzeugung ab, dass durch die in natürlicher Grösse reproduzierten Schnitte und die überall gegebenen genauen Masse die anatomische und entwicklungsgeschichtliche Kenntnis der Nebenhöhlen im Kindesalter vertieft und erweitert sei und dass diese genauere Kenntnis auch für die diagnostischen und operativen Zwecke bei den Erkrankungen der Nebenhöhlen im Kindesalter nutzbringend sein werde.

Tafel 1.

Frontalschnitt.

Natürliche Grösse. — 6 $\frac{1}{2}$ Monate alter Fötus.

Planche 1.

Coupe frontale.

Grandeur nature. — Foetus de 6 mois $\frac{1}{2}$.

Plate 1.

Coronal section.

Natural size. — Foetus of 6 $\frac{1}{2}$ months.

Tafel 1.

Natürliche Grösse. — 6½ Monate alter Fötus.

sm sinus maxillaris, *cea* cellula ethmoidalis, *ci* concha inferior, *mni* meatus narium inferior, *cm* concha media, *mnm* meatus narium medius, *pu* processus uncinatus, *cs* concha superior, *mns* meatus narium superior, *s* septum.

Der Frontalschnitt eines 6½ Monate alten Fötus zeigt die von der Nasenscheidewand (*s*) getrennten Nasenhöhlen, die untere (*ci*), mittlere (*cm*) und obere (*cs*) Nasenmuschel, den unteren (*mni*), mittleren (*mnm*) und den oberen (*mns*) Nasengang, ferner die Kieferhöhle (*sm*) und die vordere Siebbeinzelle (*cea*). Die Kieferhöhle (*sm*) ist 3 mm lang und 1½ mm breit.

Planche 1.

Grandeur nature. — Foetus de 6 mois ½.

sm sinus maxillaire, *cea* cellule ethmoïdale, *ci* cornet inférieur, *mni* méat inférieur, *cm* cornet moyen, *mnm* méat moyen, *pu* processus uncinatus, *cs* cornet supérieur, *mns* méat supérieur, *s* septum.

Coupe frontale d'un foetus de 6 mois ½ montrant les fosses nasales séparées par le septum (*s*), les cornets inférieur (*ci*), moyen (*cm*) et supérieur (*cs*), les méats inférieur (*mni*), moyen (*mnm*) et supérieur (*mns*), de plus le sinus maxillaire (*sm*) et la cellule ethmoïdale antérieure (*cea*). Le sinus maxillaire (*sm*) a 3 millim. de long, et 1½ millim. de large.

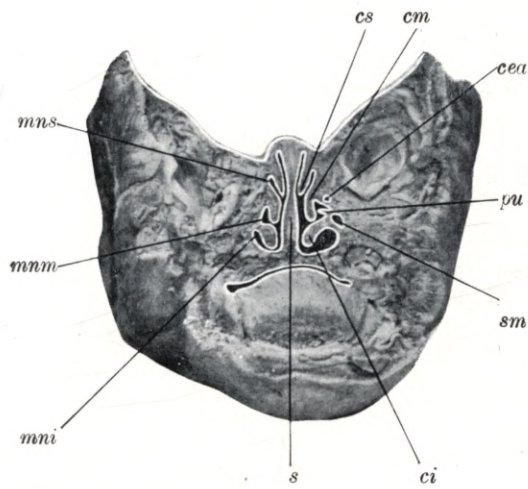
Plate 1.

Natural size. — Foetus of 6½ months.

sm maxillary antrum, *cea* ethmoidal cell, *ci* lower concha, *mni* lower meatus, *cm* middle concha, *mnm* middle meatus, *pu* uncinate process, *cs* upper concha, *mns* upper meatus, *s* septum.

Coronal section through the head of a foetus 6½ months old, shewing the nasal fossae separated by the septum (*s*), the lower (*ci*), middle (*cm*) and upper (*cs*) concha, the lower (*mni*), middle (*mnm*) and upper (*mns*) meatus, the maxillary antrum (*sm*) and the anterior ethmoidal cell (*cea*). The maxillary antrum (*sm*) is 3 mm long and 1½ mm wide.

Tafel 1.



Tafel 2.
Sagittalschnitt.

Natürliche Grösse. — 8 Monat alter Fötus.

Planche 2.
Coupe sagittale.

Grandeur nature. — Foetus de 8 mois.

Plate 2.
Longitudinal vertical section.

Natural size. — Foetus of 8 months.

Tafel 2.

Natürliche Grösse. — 8 Monat alter Fötus.

rf recessus frontalis, *hs* hiatus semilunaris, *pu* processus uncinatus, *cm* concha media, *mns* meatus narium superior, *cs* concha superior, *t* tuba Eustachii, *cr* cysta retropharyngealis.

Der Sagittalschnitt eines 8 Monat alten Fötus zeigt die laterale Nasenwand nach Entfernung der mittleren Nasenmuschel. Man sieht die Ansatzlinie der mittleren Nasenmuschel (*cm*), durch ihre Entfernung ist freigelegt das Gebiet des hiatus semilunaris (*hs*), welchen oben die Lamelle der bulla ethmoidalis und unten der processus uncinatus (*pu*) begrenzt. Oberhalb des scharf abgegrenzten vordersten Teiles des hiatus semilunaris (*hs*) ist der ausgeprägt vorhandene recessus frontalis (*rf*) zu sehen, welcher sich in einer Ausdehnung von $4\frac{1}{2}$ mm nach oben und vorne erstreckt. Oberhalb der Ansatzlinie der mittleren Muschel (*cm*) ist der obere Nasengang (*mns*) und die obere Nasenmuschel (*cs*), rückwärts die Mündung der Eustachischen Röhre (*t*) und die in der Tafel 3 erwähnte Retropharyngealzyste (*cr*) zu übersehen.

Planche 2.

Grandeur nature. — Foetus de 8 mois.

rf recessus frontal, *hs* hiatus semilunaire, *pu* processus uncinatus, *cm* cornet moyen, *mns* méat supérieur, *cs* cornet supérieur, *t* trompe d'Eustache, *cr* kyste rétropharyngé.

Coupe sagittale d'un foetus de 8 mois montrant la paroi latérale de la fosse nasale après section du cornet moyen. On voit la ligne d'insertion du cornet moyen (*cm*). Par la section du cornet moyen la région de l'hiatus semilunaire (*hs*) est devenue visible. Ses limites sont en haut la lame de la bulle ethmoïdale et en bas le processus uncinatus (*pu*). Au dessus de la partie antérieure de l'hiatus semilunaire (*hs*) bien limitée se trouve le recessus frontal (*rf*) très marqué, s'étendant sur une longueur de $4\frac{1}{2}$ millim. en haut et en avant. Au dessus de la ligne d'insertion du cornet moyen (*cm*) se trouvent le méat supérieur (*mns*) et le cornet supérieur (*cs*). En arrière, l'ouverture de la trompe d'Eustache (*t*) et le kyste rétropharyngé (*cr*) mentionné sur le planche 3.

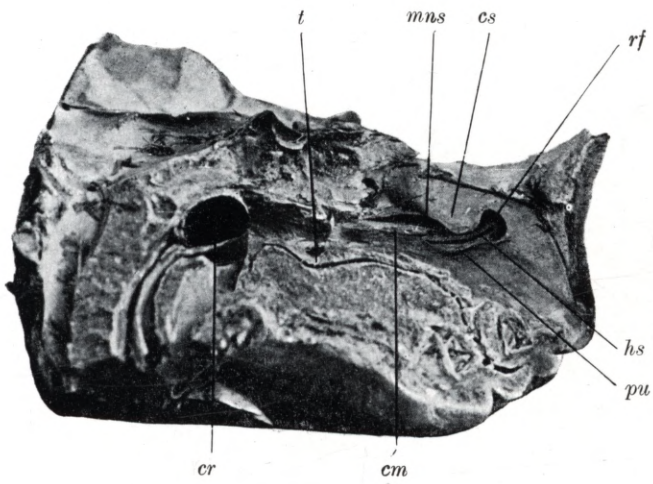
Plate 2.

Natural size. — Foetus of 8 months.

rf frontal recess, *hs* semilunar hiatus, *pu* uncinat process, *cm* middle concha, *mns* upper meatus, *cs* upper concha, *t* Eustachian tube, *cr* retropharyngeal cyst.

Longitudinal vertical section through the head of a foetus 8 months old, shewing the lateral aspect of the nasal fossa after removal of the middle concha. The ridge of insertion of the middle concha (*cm*) is visible. Through the removal of this concha the region of the semilunar hiatus (*hs*) has been exposed. It is bounded above by the lamina of the ethmoidal bulla, below by the uncinat process (*pu*). Above the sharp anterior margin of the semilunar hiatus (*hs*) the well marked frontal recess (*rf*) may be seen extending upwards and forwards for a distance of $4\frac{1}{2}$ mm. Above the ridge of insertion of the middle concha (*cm*) are the upper meatus (*mns*) and upper concha (*cs*). Further backwards, the orifice of the Eustachian tube (*t*) and the retro-pharyngeal cyst (*cr*) mentioned in the description of plate 3 are visible.

Tafel 2.



Tafel 3.

Sagittalschnitt.

Natürliche Grösse. — 8 Monat alter Fötus.

Planche 3.

Coupe sagittale.

Grandeur nature. — Foetus de 8 mois.

Plate 3.

Longitudinal vertical section.

Natural size. — Foetus of 8 months.

Tafel 3.

Natürliche Grösse. — 8 Monat alter Fötus.

ci concha inferior, *mni* meatus narium inferior, *cm* concha media. *mm* meatus narium medius, *cs* concha superior, *mns* meatus narium superior, *mnsr* meatus narium supremus. *cr* cystis retropharyngealis, *cp* cystis palatina.

Der Sagittalschnitt eines 8 Monat alten Fötus zeigt die laterale Wand der Nasenhöhle, die untere (*ci*), mittlere (*cm*) und obere (*cs*), Nasenmuschel und den Rest der obersten Nasenmuschel begrenzt von dem kurzen Rest des obersten Nasenganges (*mnsr*), ferner den unteren (*mni*), mittleren (*mm*) und oberen (*mns*) Nasengang. Der Schnitt zeigt ausserdem zwei kongenitale Schleimzysten im Gebiete des weichen Gaumens und des Retropharynx. Die Retropharyngealzyste (*cr*) hat eine Ausdehnung von 10 mm Länge, 13 mm Höhe und 16 mm Breite, die Gaumenzyste (*cp*) hat eine Ausbreitung von 9 mm Länge, 9 mm Höhe und 10 mm Breite.

Planche 3.

Grandeur nature. — Foetus de 8 mois.

ci cornet inférieur, *mni* méat inférieur, *cm* cornet moyen, *mm* méat moyen, *cs* cornet supérieur, *mns* méat supérieur, *mnsr* méat suprême, *cr* kyste rétropharyngé, *cp* kyste palatin.

Sur cette coupe sagittale d'un foetus de 8 mois, on voit la paroi latérale de la fosse nasale, les cornets inférieur (*ci*), moyen (*cm*) et supérieur (*cs*) et le reste du quatrième cornet. On voit les méats suprême (*mnsr*), supérieur (*mns*), moyen (*mm*) et inférieur (*mni*). Sur la coupe on voit de plus deux kystes congénitaux, l'un dans le voile du palais et l'autre dans le cavum. Le kyste du pharynx (*cr*) a une longueur de 10 millim., une hauteur de 13 millim. et une largeur de 16 millim. Les dimensions du kyste palatin (*cp*) sont respectivement 9 millim., 9 millim., et 10 millim.

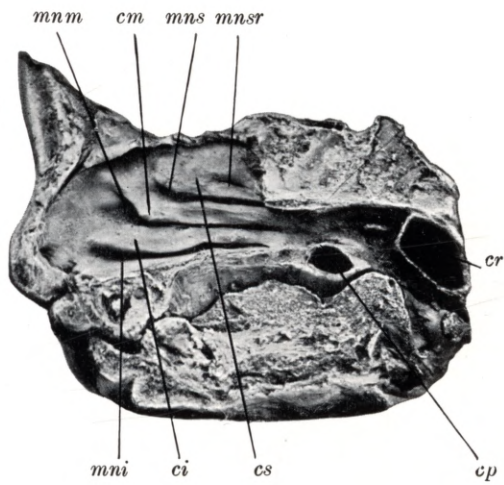
Plate 3.

Natural size. — Foetus of 8 months.

ci lower concha, *mni* lower meatus, *cm* middle concha, *mm* middle meatus, *cs* upper concha, *mns* upper meatus, *mnsr* uppermost meatus, *cr* retropharyngeal cyst, *cp* palatine cyst.

Longitudinal vertical section through the head of a foetus of 8 months, shewing the lateral wall of the nasal fossa, the lower (*ci*), middle (*cm*), and upper (*cs*) concha, and a vestige of the uppermost concha bounded by vestiges of the short uppermost meatus (*mnsr*); the lower (*mni*), middle (*mm*), and upper (*mns*) meatus are also visible. The section shews, besides, two congenital mucous cysts situated respectively in the palatal and retro-pharyngeal regions. The retro-pharyngeal cyst (*cr*) is 10 mm long, 13 mm high, and 16 mm wide; the palatal cyst (*cp*) is 9 mm long, 9 mm high, and 10 mm wide.

Tafel 3.



Tafel 4.
Sagittalschnitt.

Natürliche Grösse. — Neugeborenes Kind.

Planche 4.
Coupe sagittale.

Grandeur nature. — Enfant nouveau-né.

Plate 4.
Longitudinal vertical section.

Natural size. — New-born infant.

Tafel 4.

Natürliche Grösse. — Neugeborenes Kind.

rf recessus frontalis, *pu* processus uncinatus, *hs* hiatus semilunaris, *lbe* lamina bullae ethmoidalis, *cm* concha media, *mns* meatus narium superior, *cs* concha superior, *csr* concha suprema.

Der Sagittalschnitt des Kopfes eines Neugeborenen zeigt die laterale Nasenhöhlenwand nach der Entfernung der mittleren Nasenmuschel. Man sieht die Ansatzlinie der mittleren Nasenmuschel (*cm*), durch ihre Entfernung ist freigelegt das Gebiet des hiatus semilunaris (*hs*), welchen oben die Lamelle der bulla ethmoidalis (*lbe*) und unten der processus uncinatus (*pu*) begrenzt. Oberhalb des scharf abgegrenzten vordersten Teiles des hiatus semilunaris (*hs*) ist der ausgeprägt vorhandene recessus frontalis (*rf*) zu sehen, welcher sich in einer Ausdehnung von $3\frac{1}{2}$ mm nach oben und vorne erstreckt. Oberhalb der Ansatzlinie der mittleren Muschel (*cm*) ist der obere Nasengang (*mns*), die obere Nasenmuschel (*cs*) und der Rest der obersten Nasenmuschel (*csr*) zu übersehen.

Planche 4.

Grandeur nature. — Enfant nouveau-né.

rf recessus frontal, *pu* processus uncinatus, *hs* hiatus semilunaire, *lbe* lame de la bulle ethmoïdale, *cm* cornet moyen, *mns* méat supérieur, *cs* cornet supérieur, *csr* quatrième cornet.

Coupe sagittale d'un enfant nouveau-né montrant la paroi latérale de la fosse nasale après section du cornet moyen. On voit la ligne d'insertion du cornet moyen. Par la section du cornet moyen la region de l'hiatus semilunaire limitée en haut par la lame de la bulle ethmoïdale et en bas par le processus uncinatus est devenue visible. Au dessus de la partie antérieure de l'hiatus semilunaire (*hs*), très marquée, se voit très distinctement le recessus frontal (*rf*), qui s'étend sur une longueur de $3\frac{1}{2}$ millim. en haut et en avant. On voit au dessus de la ligne d'insertion du cornet moyen (*cm*) le méat supérieur (*ms*), le cornet supérieur (*cs*) et le reste du quatrième cornet (*csr*).

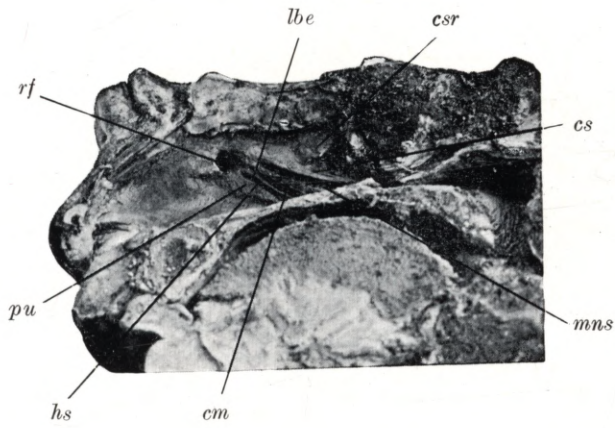
Plate 4.

Natural size. — New-born infant.

rf frontal recess, *pu* uncinat process, *hs* semilunar hiatus, *lbe* lamina of ethmoidal bulla, *cm* middle concha, *mns* upper meatus, *cs* upper concha, *csr* uppermost concha.

Longitudinal vertical section through the head of a new-born infant, shewing the lateral wall of the nasal fossa after removal of the middle concha. The ridge of insertion of the middle concha (*cm*) is visible. Through the removal of the middle concha the region of the semilunar hiatus (*hs*) has been exposed; it is bounded above by the lamina of the ethmoidal bulla (*lbe*), below by the uncinat process (*pu*). Above the clearly defined anterior portion of the semilunar hiatus (*hs*) a well marked frontal recess (*rf*) may be seen extending upwards and forwards for a distance of $3\frac{1}{2}$ mm. Above the ridge of insertion of the middle concha (*cm*), the upper meatus (*mns*), upper concha (*cs*), and vestiges of the uppermost concha (*csr*) are visible.

Tafel 4.



Tafel 5.

Frontalschnitt.

Natürliche Grösse. — Neugeborenes Kind.

Planche 5.

Coupe frontale.

Grandeur nature. — Enfant nouveau-né.

Plate 5.

Coronal section.

Natural size. — New-born infant.

Tafel 5.

Natürliche Grösse. — Neugeborenes Kind.

sm sinus maxillaris, *pu-hs* processus uncinatus, hiatus semilunaris, *cea* cellula ethmoidalis anterior, *cep* cellula ethmoidalis posterior, *ci* concha inferior, *mni* meatus narium inferior, *cm* concha media, *mnm* meatus narium medius, *cs* concha superior, *mns* meatus narium superior, *s* septum.

Der Frontalschnitt des Kopfes eines Neugeborenen zeigt die enge linke Nasenhöhle, an ihrer äusseren Wand die untere (*ci*), die mittlere (*cm*) und die obere (*cs*) Nasenmuschel, den unteren (*mni*), den mittleren (*mnm*) und den oberen (*mns*) Nasengang. Im mittleren Nasengange (*mnm*) ist der hiatus semilunaris (*hs*) begrenzt vom processus uncinatus (*pu*), mit der Mündung der Kieferhöhle (*sm*) zu übersehen. Die Kieferhöhle (*sm*) liegt im Bereiche des unteren Nasenganges (*mni*) und der unteren Muschel (*ci*), ist 7 mm lang, 4 mm hoch und 3 mm breit. Die vorderen Siebbeinzellen (*cea*) haben eine Ausdehnung von 1—2½ mm, die hintere Siebbeinzelle (*cep*) ist 5 mm lang, 2½ mm hoch und 1½ mm breit.

Planche 5.

Grandeur nature. — Enfant nouveau-né.

sm sinus maxillaire, *pu-hs* processus uncinatus, hiatus semilunaire, *cea* cellule ethmoïdale antérieur, *cep* cellule ethmoïdale postérieure, *ci* cornet inférieur, *mni* méat inférieur, *cm* cornet moyen, *mnm* méat moyen, *cs* cornet supérieur, *mns* méat supérieur, *s* septum.

La coupe frontale de la tête d'un nouveau-né montre la paroi latérale de la fosse nasale gauche étroite, les cornets inférieur (*ci*), moyen (*cm*) et supérieur (*cs*), les méats inférieur (*mni*), moyen (*mnm*) et supérieur (*mns*). Dans le méat moyen (*mnm*) on peut voir l'hiatus semilunaire (*hs*) limité par le processus uncinatus (*pu*) et l'ostium du sinus maxillaire (*sm*). Le sinus maxillaire (*sm*) se trouve au niveau du méat inférieur (*mni*) et du cornet inférieur (*ci*) et est long de 7 millim., haut de 4 millim. et large de 3 millim. Les cellules ethmoïdales antérieures (*cea*) ont une étendue de 1 à 2½ millim.; la cellule ethmoïdale postérieure a 5 millim. de longueur, 2½ millim. de hauteur et 1½ millim. de largeur.

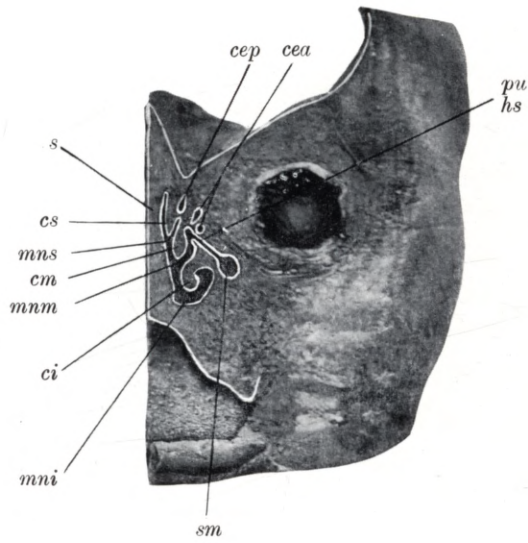
Plate 5.

Natural size. — New-born infant.

sm maxillary antrum, *pu-hs* uncinatè process, semilunar hiatus, *cea* anterior ethmoidal cell, *cep* posterior ethmoidal cell, *ci* lower concha, *mni* lower meatus, *cm* middle concha, *mnm* middle meatus, *cs* upper concha, *mns* upper meatus, *s* septum.

Coronal section through the head of a new-born infant, shewing the narrow left nasal fossa, and on its lateral wall the lower (*ci*), middle (*cm*) and upper (*cs*) concha, and the lower (*mni*), middle (*mnm*) and upper (*mns*) meatus. In the middle meatus (*mnm*) the semilunar hiatus (*hs*) is seen bounded by the uncinatè process (*pu*) and opening into it, the maxillary antrum (*sm*). The maxillary antrum (*sm*) is situated near the lower meatus (*mni*) and the lower concha (*ci*); it is 7 mm long, 4 mm high and 3 mm wide. The anterior ethmoidal cells (*cea*) are between 1 and 2½ mm in size. The posterior ethmoidal cell (*cep*) is 5 mm long, 2½ mm high and 1½ mm wide.

Tafel 5.



Tafel 6.

Horizontalschnitt.

Natürliche Grösse. — Neugeborenes Kind.

Planche 6.

Coupe horizontale.

Grandeur nature. — Enfant nouveau-né.

Plate 6.

Horizontal section.

Natural size. — New-born infant.

Tafel 6.

Natürliche Grösse. — Neugeborenes Kind.

sm sinus maxillaris, *dnl* ductus nasolacrimalis, *mni* meatus narium inferior, *ci* concha inferior, *am* fossa cranii media.

Der Horizontalschnitt des Kopfes eines Neugeborenen zeigt die Kieferhöhle (*sm*), den ductus nasolacrimalis (*dnl*), die untere Nasenmuschel (*ci*) und den unteren Nasengang (*mni*). Die Kieferhöhle (*sm*) ist 11 mm lang, 6 mm hoch und 4 mm breit.

Planche 6.

Grandeur nature. — Enfant nouveau-né.

sm sinus maxillaire, *dnl* conduit nasolacrymal, *mni* méat inférieur, *ci* cornet inférieur, *am* fosse cérébrale moyenne.

Coupe horizontale de la tête d'un nouveau-né, montrant le sinus maxillaire (*sm*), le conduit nasolacrymal (*dnl*), le cornet inférieur (*ci*) et le méat inférieur (*mni*). Le sinus maxillaire a 11 millim. de long, 6 millim de haut et 4 millim. de large.

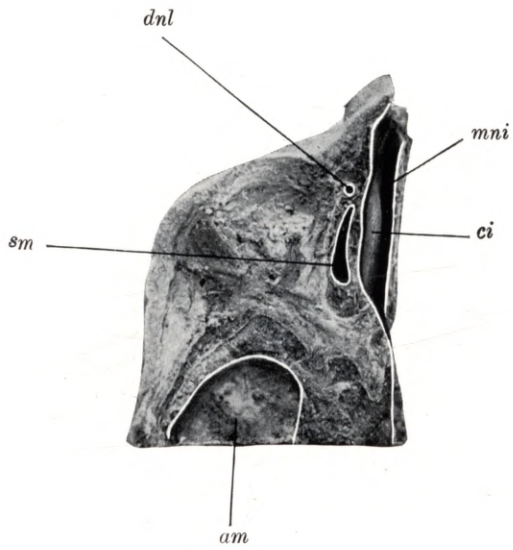
Plate 6.

Natural size. — New-born infant.

sm maxillary antrum, *dnl* nasal duct, *mni* lower meatus, *ci* lower concha, *am* middle fosse of internal base of skull.

Horizontal section through the head of a new-born infant, shewing the maxillary antrum (*sm*), the nasal duct (*dnl*), the lower concha (*ci*) and lower meatus (*mni*). The maxillary antrum (*sm*) is 11 mm long, 6 mm high and 4 mm wide.

Tafel 6.



Tafel 7.

Horizontalschnitt.

Natürliche Grösse. — Neugeborenes Kind.

Planche 7.

Coupe horizontale.

Grandeur nature. — Enfant nouveau-né.

Plate 7.

Horizontal section.

Natural size. — New-born infant.

Tafel 7.

Natürliche Grösse. — Neugeborenes Kind.

rf recessus frontalis, *cea* cellula ethmoidalis anterior, *cep* cellula ethmoidalis posterior, *cn* cavum narium, *s* septum, *mm* meatus narium medius, *am* fossa cranii media.

Der Horizontalschnitt des Kopfes eines Neugeborenen ist am oberen Teile des mittleren Nasenganges (*mm*) geführt und zeigt die Nasenhöhle (*cn*), begrenzt von der Nasenscheidenwand (*s*), in der Reihenfolge von vorne nach rückwärts den recessus frontalis (*rf*), die vorderen (*cea*) und die hinteren (*cep*) Siebbeinzellen.

Planche 7.

Grandeur nature. — Enfant nouveau-né.

rf recessus frontal, *cea* cellule ethmoïdale antérieure, *cep* cellule ethmoïdale postérieure, *cn* cavité nasale, *s* septum, *mm* méat moyen, *am* fosse cérébrale moyenne.

Coupe horizontale de la tête d'un nouveau-né passant par la partie supérieure du méat moyen (*mm*) et montrant la cavité nasale (*cn*) limitée par la cloison du nez (*s*); allant d'avant en arrière, on voit le recessus frontal (*rf*), la cellule ethmoïdale antérieure (*cea*) et postérieure (*cep*).

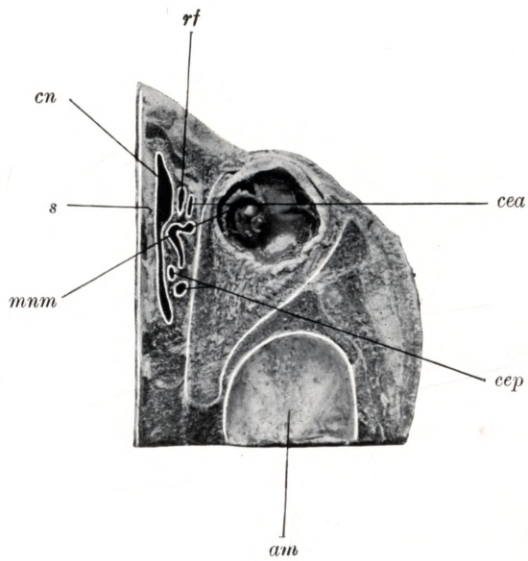
Plate 7.

Natural size. — New-born infant.

rf frontal recess, *cea* anterior ethmoidal cell, *cep* posterior ethmoidal cell, *cn* nasal cavity, *s* septum, *mm* middle meatus, *am* middle fossa of internal base of skull.

Horizontal section through the head of a new-born infant. The section is cut through the top of the middle meatus (*mm*). It shows the nasal cavity (*cn*) bounded by the septum (*s*), and from before backwards, the frontal recess (*rf*), the anterior (*cea*) and posterior (*cep*) ethmoidal cells.

Tafel 7.



Tafel 8.

Horizontalschnitt.

Natürliche Grösse. — Neugeborenes Kind.

Planche 8.

Coupe horizontale.

Grandeur nature. — Enfant nouveau-né.

Plate 8.

Horizontal section.

Natural size. — New-born infant.

Tafel 8.

Natürliche Grösse. — Neugeborenes Kind.

sm sinus maxillaris, *dnl* ductus nasolacrimalis, *mni* meatus narium inferior, *ci* concha inferior, *cm* concha media, *s* septum narium.

Der Horizontalschnitt des Kopfes eines Neugeborenen zeigt oberhalb der Ansatzlinie der unteren Nasenmuschel (*ci*) die Kieferhöhle (*sm*) und zwischen den vordersten Teil der Kieferhöhle (*sm*) und der unteren Muschel (*ci*) den ductus nasolacrimalis (*dnl*). Der Schnitt zeigt noch einen kleinen Teil der mittleren Nasenmuschel (*cm*), den unteren Nasengang (*mni*) und die Nasenscheidewand (*s*). Die Kieferhöhle (*sm*) ist 13 mm lang, 5 mm hoch und $3\frac{1}{2}$ mm breit.

Planche 8.

Grandeur nature. — Enfant nouveau-né.

sm sinus maxillaire, *dnl* conduit nasolacrimal, *mni* méat inférieur, *ci* cornet inférieur, *cm* cornet moyen, *s* septum nasal.

Coupe horizontale de la tête d'un nouveau-né montrant au-dessus de la ligne d'insertion du cornet inférieur (*ci*) le sinus maxillaire (*sm*), et entre la partie antérieure du sinus maxillaire (*sm*) et le cornet inférieur (*ci*) le conduit nasolacrimal. La coupe montre encore une petite partie du cornet moyen (*cm*), le méat inférieur (*mni*) et le septum (*s*). Le sinus maxillaire a 13 millim. de long, 5 millim. de haut et $3\frac{1}{2}$ millim. de large.

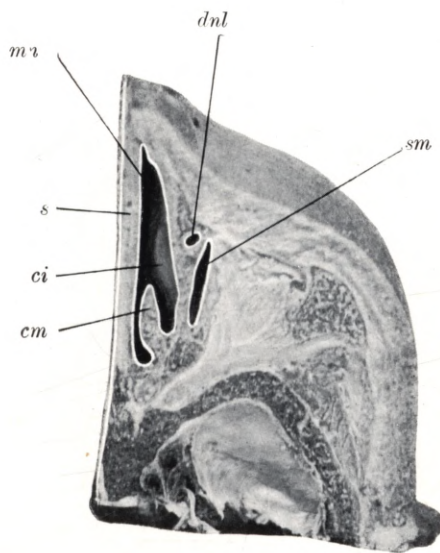
Plate 8.

Natural size. — New-born infant.

sm maxillary antrum, *dnl* nasal duct, *mni* lower meatus, *ci* lower concha, *cm* middle concha, *s* nasal septum.

Horizontal section through the head of a new-born infant, shewing the maxillary antrum (*sm*) situated above the ridge of insertion of the lower concha (*ci*). Between the anterior part of the maxillary antrum (*sm*) and the lower concha (*ci*) is the nasal duct (*dnl*). The section also shews a small portion of the middle concha (*cm*), the lower meatus (*mni*) and the septum (*s*). The maxillary antrum (*sm*) is 13 mm long, 5 mm high and $3\frac{1}{2}$ mm wide.

Tafel 8.



Tafel 9.

Horizontalschnitt.

Natürliche Grösse. — Neugeborenes Kind.

Planche 9.

Coupe horizontale.

Grandeur nature. -- Enfant nouveau-né.

Plate 9.

Horizontal section.

Natural size. — New-born infant.

Tafel 9.

Natürliche Grösse. — Neugeborenes Kind.

rf recessus frontalis, *pu* processus uncinatus, *cea* cellula ethmoidalis anterior, *cep* cellula ethmoidalis posterior, *cn* cavum narium, *s* septum.

Der Horizontalschnitt des Kopfes eines Neugeborenen ist am obersten Teile des mittleren Nasenganges geführt und zeigt den recessus frontalis (*rf*), den processus uncinatus (*pu*), die vorderen Siebbeinzellen (*cea*), die hinteren Siebbeinzellen (*cep*), die schmale Nasenhöhle (*cn*) und die Nasenscheidewand (*s*). Der recessus frontalis (*rf*) ist 5 mm hoch, 3 mm lang und 2 mm breit. Die vordere Siebbeinzellen (*cea*) sind 2—3 mm lang, 4—5 mm hoch, 2—3 mm breit. Die hintere Siebbeinzelle (*cep*) ist 5 mm hoch, 4½ mm lang und 2 mm breit.

Planche 9.

Grandeur nature. — Enfant nouveau-né.

rf recessus frontal, *pu* processus uncinatus, *cea* cellule ethmoïdale antérieure, *cep* cellule ethmoïdale postérieure, *cn* cavité nasale, *s* septum.

Coupe horizontale de la tête d'un nouveau-né passant par la partie supérieure du méat moyen et montrant le recessus frontal (*rf*), le processus uncinatus (*pu*), la cellule ethmoïdale antérieure (*cea*), la cellule ethmoïdale postérieure (*cep*), l'étroite cavité nasale (*cn*) et le septum (*s*). Le recessus frontal (*rf*) a 5 millim. de haut, 3 millim. de long et 2 millim. de large. La cellule ethmoïdale antérieure (*cea*) a de 2 à 3 millim. de long, de 4 à 5 millim. de haut, de 2 à 3 millim. de large. La cellule ethmoïdale postérieure (*cep*) a 5 millim. de haut, 4½ millim. de long et 2 millim. de large.

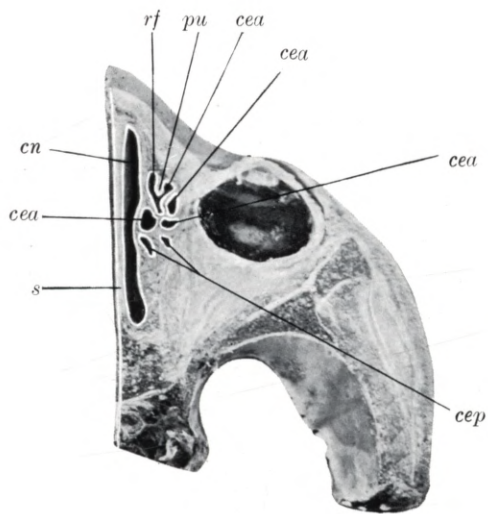
Plate 9.

Natural size. — New-born infant.

rf frontal recess, *pu* uncinuate process, *cea* anterior ethmoidal cell, *cep* posterior ethmoidal cell, *cn* nasal cavity, *s* septum.

Horizontal section through the head of a new-born infant, carried through the highest part of the middle meatus, so as to shew the frontal recess (*rf*), the uncinuate process (*pu*), the anterior (*cea*) and posterior ethmoidal cells (*cep*), the narrow nasal cavity (*cn*) and the nasal septum (*s*). The frontal recess (*rf*) is 5 mm high, 3 mm long and 2 mm wide. The anterior ethmoidal cells (*cea*) are 2 to 3 mm long, 4 to 5 mm high and 2 to 3 mm wide. The posterior ethmoidal cell (*cep*) is 5 mm high, 4½ mm long and 2 mm wide.

Tafel 9.



Tafel 10.

Horizontalschnitt.

Natürliche Grösse. — Neugeborenes Kind.

Planche 10.

Coupe horizontale.

Grandeur nature. — Enfant nouveau-né.

Plate 10.

Horizontal section.

Natural size. — New-born infant.

Tafel 10.

Natürliche Grösse. — Neugeborenes Kind.

ss sinus sphenoidalis, *os* ostium sphenoidale, *mni* meatus narium inferior, *ci* concha inferior, *mnm* meatus narium medius, *cm* concha media, *mns* meatus narium superior, *cs* concha superior.

Der Horizontalschnitt des Kopfes eines Neugeborenen zeigt von oben die Keilbeinhöhle (*ss*) und ihre Mündung (*os*), von seitwärts den unteren (*mni*), mittleren (*mnm*) und den oberen (*mns*) Nasengang, die untere (*ci*), mittlere (*cm*) und die obere (*cs*) Nasenmuschel. Die Keilbeinhöhle (*ss*) ist 4 mm hoch, 2 mm lang und 2 mm breit, das ostium sphenoidale (*os*) ist $\frac{1}{2}$ mm weit und mündet nahe dem Nasendache.

Planche 10.

Grandeur nature. — Enfant nouveau-né.

ss sinus sphénoïdal, *os* ostium du sinus sphénoïdal, *mni* méat inférieur, *ci* cornet inférieur, *mnm* méat moyen, *cm* cornet moyen, *mns* méat supérieur, *cs* cornet supérieur.

Coupe horizontale de la tête d'un nouveau-né montrant par en haut le sinus sphénoïdal (*ss*) et son ostium (*os*), de côté les méats inférieur (*mni*), moyen (*mnm*) et supérieur (*mns*), les cornets inférieur (*ci*), moyen (*cm*) et supérieur (*cs*). Le sinus sphénoïdal (*ss*) a 4 millim. de haut, 2 millim. de long et 2 millim. de large; l'ostium du sinus sphénoïdal (*os*) a $\frac{1}{2}$ millim. de large et s'ouvre près du toit de la fosse nasale.

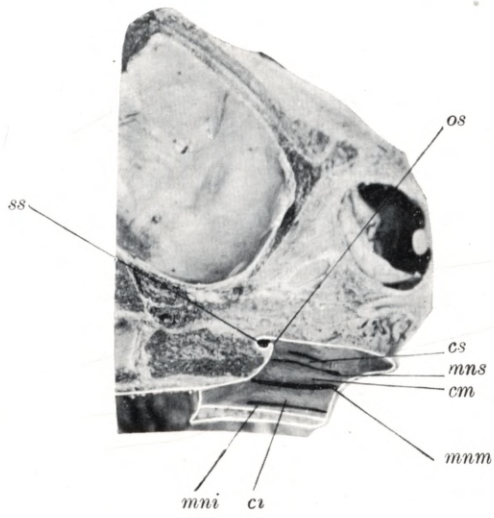
Plate 10.

Natural size. — New-born infant.

ss sphenoidal sinus, *os* sphenoidal ostium, *mni* lower meatus, *ci* lower concha, *mnm* middle meatus, *cm* middle concha, *mns* upper meatus, *cs* upper concha.

Horizontal section through the head of a new-born infant, shewing a view from above of the sphenoidal sinus (*ss*) and its orifice (*os*), a side view of the lower (*mni*), middle (*mnm*) and upper (*mns*) meatus and the lower (*ci*), middle (*cm*) and upper (*cs*) concha. The sphenoidal sinus (*ss*) is 4 mm high, 2 mm long and 2 mm wide; the sphenoidal ostium (*os*), $\frac{1}{2}$ mm in diameter, is situated near the roof of the nasal cavity.

Tafel 10.



Tafel 11.

Sagittalschnitt.

Natürliche Grösse. — Neugeborenes Kind.

Planche 11.

Coupe sagittale.

Grandeur nature. — Enfant nouveau-né.

Plate 11.

Longitudinal vertical section.

Natural size. — New-born infant.

Tafel 11.

Natürliche Grösse. — Neugeborenes Kind.

ci concha inferior, *mni* meatus narium inferior, *cm* concha media, *mm* meatum narium meatus, *cs* concha superior, *mns* meatus narium superior, *csr* concha suprema, *mnsr* meatus narium supremus.

Der Sagittalschnitt des Kopfes eines Neugeborenen zeigt die laterale Nasenhöhlenwand, die untere (*ci*), mittlere (*cm*), obere (*cs*) Nasenmuschel und den Rest der obersten Muschel (*csr*), ferner den unteren (*mni*), den mittleren (*mm*), den oberen (*mns*) Nasengang und den Rest des kurzen obersten Nasenganges (*mnsr*).

Planche 11.

Grandeur nature. — Enfant nouveau-né.

ci cornet inférieur, *mni* méat inférieur, *cm* cornet moyen, *mm* méat moyen, *cs* cornet supérieur
mns méat supérieur, *mnsr* méat suprême, *csr* quatrième cornet.

Coupe sagittale de la tête d'un nouveau-né montrant la paroi latérale de la fosse nasale, le cornet inférieur (*ci*), le cornet moyen (*cm*), le cornet supérieur (*cs*) et le reste du quatrième cornet (*csr*). De plus on voit le méat inférieur (*mni*), le méat moyen (*mm*), le méat supérieur (*mns*) et le reste du méat suprême (*mnsr*) très court.


Plate 11.

Natural size. — New-born infant.

ci lower concha, *mni* lower meatus, *cm* middle concha, *mm* middle meatus, *cs* upper concha,
mns upper meatus, *csr* uppermost concha, *mnsr* uppermost meatus.

Longitudinal vertical section through the head of a new-born infant, shewing the lateral wall of the nasal fossa, the lower (*ci*), middle (*cm*), upper (*cs*), and vestiges of the uppermost (*csr*) concha, the lower (*mni*), middle (*mm*), upper (*mns*), and vestiges of the short uppermost (*mnsr*) meatus.

Tafel 11.



Tafel 12.
Sagittalschnitt.

Natürliche Grösse. — 1 Monate altes Kind.

Planche 12.
Coupe sagittale.

Grandeur nature. — Enfant de 1 mois.

Plate 12.
Longitudinal vertical section.

Natural size. — Child 1 month old.

Tafel 12.

Natürliche Grösse. — 1 Monat altes Kind.

rf recessus frontalis, *be* bulla ethmoidalis, *hs, pu* hiatus semilunaris, processus uncinatus, *cea* cellula ethmoidalis anterior, *cep* cellula ethmoidalis posterior, *ci* concha inferior, *cm* concha media, *mnm* meatus narium medius, *cs* concha superior, *mns* meatus narium superior.

Der Sagittalschnitt des 1 Monat alten Kopfes zeigt die Stirnhöhle in ihrer frühen Form als recessus frontalis (*rf*), die vorderen (*cea*) und hinteren (*cep*) Siebbeinzellen, einen Teil der unteren (*ci*), mittleren (*cm*) und der oberen (*cs*) Nasenmuschel und einen Teil des mittleren (*mnm*) und oberen (*mns*) Nasenganges. Der recessus frontalis (*rf*) ist $4\frac{1}{2}$ mm hoch, $3\frac{1}{2}$ mm lang und 3 mm breit, er mündet direkt in den hiatus semilunaris (*hs*), welcher zwischen der bulla ethmoidalis und dem processus uncinatus (*pu*) zu sehen ist. Die vorderen Siebbeinzellen (*cea*) sind 2—6 mm hoch, 3—4 mm lang und $2-2\frac{1}{2}$ mm breit. Die hinteren Siebbeinzellen (*cep*) sind 2—3 mm hoch, $2\frac{1}{2}-3$ mm lang und 2—4 mm breit.

Planche 12.

Grandeur nature. — Enfant de 1 mois.

rf recessus frontal, *be* bulle ethmoïdale, *hs, pu* hiatus semilunaire, processus uncinatus, *cea* cellule ethmoïdale antérieure, *cep* cellule ethmoïdale postérieure, *ci* cornet inférieur, *cm* cornet moyen, *mnm* méat moyen, *cs* cornet supérieur, *mns* méat supérieur.

Coupe sagittale de la tête d'un enfant de 1 mois montre le sinus frontal dans la forme primitive d'un recessus frontal (*rf*), les cellules ethmoïdales antérieures (*cea*) et postérieures (*cep*), une partie des cornets inférieur (*ci*), moyen (*cm*) et supérieur (*cs*) et une partie des méats moyen (*mnm*) et supérieur (*mns*). Le recessus frontal (*rf*) est haut de $4\frac{1}{2}$ millim., long de $3\frac{1}{2}$ millim. et large de 3 millim. Il se termine directement dans l'hiatus semilunaire (*hs*) que l'on peut voir entre la bulle ethmoïdale et le processus uncinatus (*pu*). Les cellules ethmoïdales antérieures (*cea*) ont une hauteur de 2 à 6 millim., une longueur de 3 à 4 millim. et une largeur de 2 à $2\frac{1}{2}$ millim. Les cellules ethmoïdales postérieures (*cep*) ont une hauteur de 2 à 3 millim., une longueur de $2\frac{1}{2}$ à 3 millim. et une largeur de 2 à 4 millim.

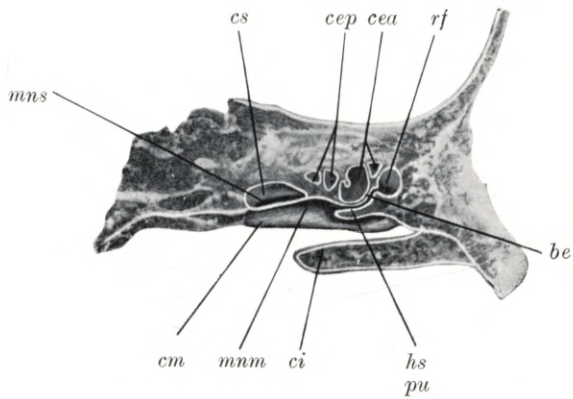
Plate 12.

Natural size. — Child 1 month old.

rf frontal recess, *be* ethmoidal bulla, *hs, pu* semilunar hiatus, uncinate process, *cea* anterior ethmoidal cell, *cep* posterior ethmoidal cell, *ci* lower concha, *cm* middle concha, *mnm* middle meatus, *cs* upper concha, *mns* upper meatus.

Longitudinal vertical section through the head of a child 1 month old, shewing the frontal sinus in its earlier developmental stage of a frontal recess (*rf*), the anterior (*cea*) and posterior (*cep*) ethmoidal cells, parts of the lower (*ci*), middle (*cm*) and upper (*cs*) concha and of the lower (*mni*), middle (*mnm*) and upper (*mns*) meatus. The frontal recess (*rf*) is $4\frac{1}{2}$ mm high, $3\frac{1}{2}$ mm long and 3 mm wide. It opens directly into the semilunar hiatus (*hs*) which is seen enclosed between the ethmoidal bulla (*be*) and the uncinate process (*pu*). The anterior ethmoidal cells (*cea*) are 2 to 6 mm in height, 3 to 4 mm in length and 2 to $2\frac{1}{2}$ mm in width. The posterior ethmoidal cells (*cep*) are 2 to 3 mm in height, $2\frac{1}{2}$ to 3 mm in length and 2 to 4 mm in width.

Tafel 12.



Tafel 13.

Frontalschnitt.

Natürliche Grösse. — 1 Monat altes Kind.

Planche 13.

Coupe frontale.

Grandeur nature. — Enfant de 1 mois.

Plate 13.

Coronal section.

Natural size. — Child of 1 month.

Tafel 13.

Natürliche Grösse. — 1 Monat altes Kind.

ss sinus sphenoidalis, *os* ostium sphenoidale.

Der Frontalschnitt eines 1 Monat alten Kopfes zeigt die Keilbeinhöhle (*ss*) im Keilbeinkörper, sie ist 3 mm hoch, $2\frac{1}{2}$ mm breit und 2 mm lang, ihre Mündung, das ostium sphenoidale (*os*) bildet eine $1\frac{1}{4}$ mm weite runde Öffnung. An diesem Kopfe ist die Kieferhöhle 8 mm lang, 7 mm hoch und $2\frac{1}{2}$ mm breit. Die vorderen Siebbeinzellen sind 3—5 mm lang, 2—5 mm hoch und $2-2\frac{1}{2}$ mm breit. Die hintere Siebbeinzelle ist 5 mm lang, 4 mm hoch und $3\frac{1}{2}$ mm breit.

Planche 13.

Grandeur nature. — Enfant de 1 mois.

ss sinus sphénoïdal, *os* ostium du sinus sphénoïdal.

La coupe frontale de la tête d'un enfant de 1 mois montre le sinus sphénoïdal dans le corps de l'os sphénoïdal; il a une hauteur de 3 millim., une largeur de $2\frac{1}{2}$ millim. et une longueur de 2 millim. L'ostium du sinus sphénoïdal (*os*) forme une ouverture ronde, large de $1\frac{1}{4}$ millim. Sur cette tête le sinus maxillaire a 8 millim. de long, 7 millim. de haut et $2\frac{1}{2}$ millim. de large. La cellule ethmoïdale antérieure a de 3 à 5 millim. de long, de 2 à 5 millim. de haut et de 2 à $2\frac{1}{2}$ millim. de large. La cellule ethmoïdale postérieure a 5 millim. de longueur, 4 millim. de hauteur et $3\frac{1}{2}$ millim. de largeur.

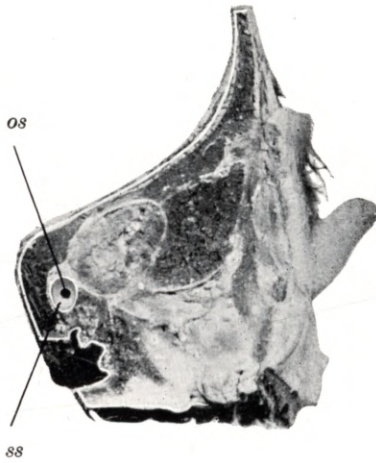
Plate 13.

Natural size. — Child 1 month old.

ss sphenoidal sinus, *os* sphenoidal ostium.

Coronal section through the head of a child one month old, shewing the sphenoidal sinus (*ss*) situated within the body of the sphenoid bone; the sinus is 3 mm high, $2\frac{1}{2}$ mm wide and 2 mm long. Its orifice, the sphenoidal ostium (*os*), is a circular aperture, $1\frac{1}{4}$ mm in diameter. The maxillary antrum of this skull is 8 mm long, 7 mm high and $2\frac{1}{2}$ mm wide. The anterior ethmoidal cells are 3 to 5 mm long, 2 to 5 mm high and 2 to $2\frac{1}{2}$ mm wide. The posterior ethmoidal cell is 5 mm long, 4 mm high and $3\frac{1}{2}$ mm wide.

Tafel 13.



Tafel 14.

Frontalschnitt.

Natürliche Grösse. — 1 Monat altes Kind.

Planche 14.

Coupe frontale.

Grandeur nature. — Enfant de 1 mois.

Plate 14.

Coronal section.

Natural size. — Child 1 month old.

Tafel 14.

Natürliche Grösse. — 1 Monat altes Kind.

rf recessus frontalis, *cea* cellula ethmoidalis anterior, *sm* sinus maxillaris, *mni* meatus narium inferior, *ci* concha inferior, *mm* meatus narium medius, *pu* processus uncinatus, *cm* concha media.

Der Frontalschnitt eines 1 Monat alten Kopfes zeigt die laterale Wand der Nasenhöhle, die untere (*ci*) und mittlere (*cm*) Nasenmuschel, den unteren (*mni*) und mittleren (*mm*) Nasengang. Im mittleren Nasengange (*mm*) ist der processus uncinatus (*pu*) und der hiatus semilunaris zu sehen, oberhalb des mittleren Nasenganges (*mm*) ist der 6 mm hohe, 5 mm lange und 2 mm breite recessus frontalis (*rf*) zu sehen, ferner im Bereiche des mittleren Nasenganges (*mm*) vordere Siebbeinzellen (*cea*) und im Bereiche des unteren Nasenganges (*mni*) die Kieferhöhle (*sm*).

Planche 14.

Grandeur nature. — Enfant de 1 mois.

rf recessus frontal, *cea* cellule ethmoïdale antérieure, *sm* sinus maxillaire, *mni* méat inférieur, *ci* cornet inférieur, *mm* méat moyen, *pu* processus uncinatus, *cm* cornet moyen.

Coupe frontale d'une tête d'enfant de 1 mois montrant la paroi latérale de la fosse nasale, les cornets inférieur (*ci*) et moyen (*cm*), les méats inférieur (*mni*) et moyen (*mm*). Dans le méat moyen (*mm*) on peut voir le processus uncinatus (*pu*) et l'hiatus semilunaire; au-dessus du méat moyen (*mm*) on voit le recessus frontal (*rf*) haut de 6 millim., long de 5 millim. et large de 2 millim., de plus au niveau du méat moyen (*mm*) se trouvent les cellules ethmoïdales antérieures (*cea*) et au niveau du méat inférieur (*mni*) le sinus maxillaire (*sm*).

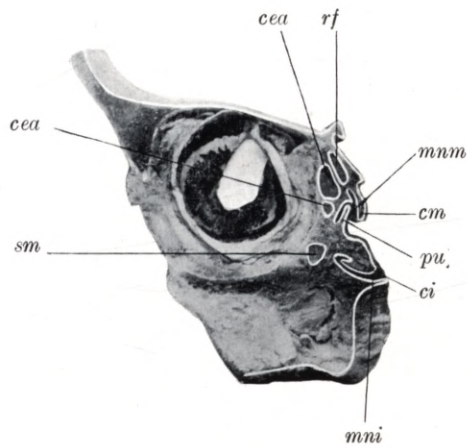
Plate 14.

Natural size. — Child 1 month old.

rf frontal recess, *cea* anterior ethmoidal cell, *sm* maxillary antrum, *mni* lower meatus, *ci* lower concha, *mm* middle meatus, *pu* uncinuate process, *cm* middle concha.

Coronal section through the head of a child one month old, shewing the lateral wall of the nasal fossa, the lower (*ci*) and middle (*cm*) concha, the lower (*mni*) and middle (*mm*) meatus. In the middle meatus (*mm*) the uncinuate process (*pu*) and the semilunar hiatus are visible. Above the middle meatus (*mm*) is the frontal recess (*rf*), measuring 6 mm in height, 5 mm in length and 2 mm in width. Adjoining the middle meatus (*mm*) are the anterior ethmoidal cells (*cea*), adjoining the lower meatus (*mni*) the maxillary antrum (*sm*).

Tafel 14.



Tafel 15.
Frontalschnitt.

Natürliche Grösse. — 1 Monat altes Kind.

Planche 15.
Coupe frontale.

Grandeur nature. — Enfant de 1 mois.

Plate 15.
Coronal section.

Natural size. — Child 1 month old.

— — — — —

Tafel 15.

Natürliche Grösse. — 1 Monat altes Kind.

sm sinus maxillaris, *cea* cellula ethmoidalis anterior, *cep* cellula ethmoidalis posterior, *mni* meatus narium inferior, *ci* concha inferior, *mnm* meatus narium medius, *cm* concha media, *mns* meatus narium superior, *cs* concha superior.

Der Frontalschnitt des 1 Monat alten Kopfes zeigt die laterale Wand der Nasenhöhle, die untere (*ci*), die mittlere (*cm*) und die obere (*cs*) Nasenmuschel, den unteren (*mni*), den mittleren (*mnm*) und den oberen (*mns*) Nasengang. Im Bereiche des unteren Nasenganges (*mni*) und der unteren Nasenmuschel (*ci*) ist die Kieferhöhle (*sm*), im Bereiche des mittleren Nasenganges (*mnm*) sind die vorderen Siebbeinzellen (*cea*) und im Bereiche des oberen Nasenganges die hinteren Siebbeinzellen (*cep*) zu sehen. Die Kieferhöhle (*sm*) ist 5 mm lang, 4 mm hoch und $3\frac{1}{2}$ mm breit. Die vordere Siebbeinzelle (*cea*) ist 5 mm lang, 4 mm hoch und 3 mm breit. Die hintere Siebbeinzelle (*cep*) ist 5 mm lang, $3\frac{1}{2}$ mm hoch und $2\frac{1}{2}$ mm breit. Die Keilbeinhöhle ist 4 mm lang, $2\frac{1}{2}$ mm breit und 2 mm hoch, ihre Mündung bildet eine 1 mm runde Öffnung.

Planche 15.

Grandeur nature. — Enfant de 1 mois.

sm sinus maxillaire, *cea* cellule ethmoïdale antérieure, *cep* cellule ethmoïdale postérieure, *mni* méat inférieur, *ci* cornet inférieur, *mnm* méat moyen, *cm* cornet moyen, *mns* méat supérieur, *cs* cornet supérieur.

Coupe frontale d'une tête d'enfant de 1 mois montrant la paroi latérale de la fosse nasale, les cornets inférieur (*ci*), moyen et supérieur (*cs*), les méats inférieur (*mni*), moyen (*mnm*) et supérieur (*mns*). On peut voir au niveau du méat inférieur (*mni*) et du cornet inférieur (*ci*) le sinus maxillaire (*sm*); au niveau du méat moyen (*mnm*) les cellules ethmoïdales antérieures (*cea*) et au niveau du méat supérieur les cellules ethmoïdales postérieures (*cep*). Le sinus maxillaire (*sm*) a 5 millim. de long, 4 millim. de haut et $3\frac{1}{2}$ millim. de large. La cellule ethmoïdale antérieure (*cea*) a 5 millim. de long, 4 millim. de haut et 3 millim. de large. La cellule ethmoïdale postérieure (*cep*) a 5 millim. de long, $3\frac{1}{2}$ millim. de haut et $2\frac{1}{2}$ millim. de large. Le sinus sphénoïdal a 4 millim. de long, $2\frac{1}{2}$ millim. de large et 2 millim. de haut. Son ostium forme une ouverture ronde de 1 millim.

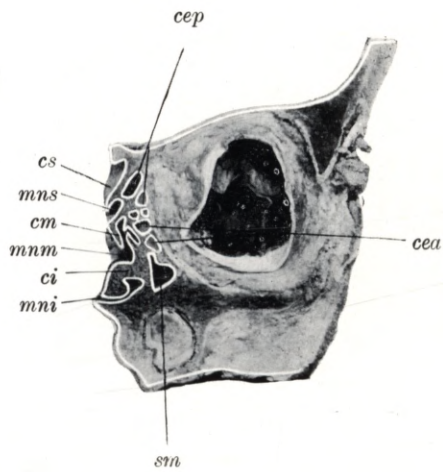
Plate 15.

Natural size. — Child 1 month old.

sm maxillary antrum, *cea* anterior ethmoidal cell, *cep* posterior ethmoidal cell, *mni* lower meatus, *ci* lower concha, *mnm* middle meatus, *cm* middle concha, *mns* upper meatus, *cs* upper concha.

Coronal section through the head of a child one month old, shewing the lateral wall of the nasal fossa, the lower (*ci*), middle (*cm*) and upper (*cs*) concha and the lower (*mni*), middle (*mnm*) and upper (*mns*) meatus. Adjoining the lower meatus (*mni*) and lower concha (*ci*) is the maxillary antrum (*sm*), adjoining the middle meatus (*mnm*) are the anterior ethmoidal cells (*cea*), and adjoining the upper meatus (*mns*) are the posterior ethmoidal cells (*cep*). The maxillary antrum (*sm*) is 5 mm long, 4 mm high and $3\frac{1}{2}$ mm wide. The anterior ethmoidal cell (*cea*) is 5 mm long, 4 mm high and 3 mm wide. The posterior ethmoidal cell (*cep*) is 5 mm long, $3\frac{1}{2}$ mm high, and $2\frac{1}{2}$ mm wide. The sphenoidal sinus is 4 mm long, $2\frac{1}{2}$ mm wide and 2 mm high; its opening is a circular aperture 1 mm in diameter.

Tafel 15.



Tafel 16.
Sagittalschnitt.

Natürliche Grösse. — 1 Monate altes Kind.

Planche 16.
Coupe sagittale.

Grandeur nature. — Enfant de 1 mois.

Plate 16.
Longitudinal vertical section.

Natural size. — Child 1 month old.

Tafel 16.

Natürliche Grösse. — 1 Monat altes Kind.

os ostium sphenoidale, *cs* concha superior, *mns* meatus narium superior, *cm* concha media, *mnm* meatus narium medius, *ci* concha inferior, *mni* meatus narium inferior.

Der Sagittalschnitt eines 1 Monat alten Kopfes zeigt die untere (*ci*), mittlere (*cm*) und die obere (*cs*) Nasenmuschel, den unteren (*mni*), mittleren (*mnm*) und den oberen (*mns*) Nasengang. Nahe dem Nasendache ist das $\frac{1}{2}$ mm weite ostium sphenoidale (*os*) zu sehen, welches in eine $1\frac{1}{2}$ mm weite Vertiefung führt.

Planche 16.

Grandeur nature. — Enfant de 1 mois.

os ostium du sinus sphénoïdal, *cs* cornet supérieur, *mns* méat supérieur, *cm* cornet moyen, *mnm* méat moyen, *ci* cornet inférieur, *mni* méat inférieur.

Coupesagittale d'une tête d'enfant de 1 mois montrant les cornets inférieur (*ci*), moyen (*cm*) et supérieur (*cs*), les méats inférieur (*mni*), moyen (*mnm*) et supérieur (*mns*). Près du toit de la fosse nasale on peut voir l'ostium du sinus sphénoïdal (*os*), large de $\frac{1}{2}$ millim., qui conduit dans une depression large de $1\frac{1}{2}$ millim.

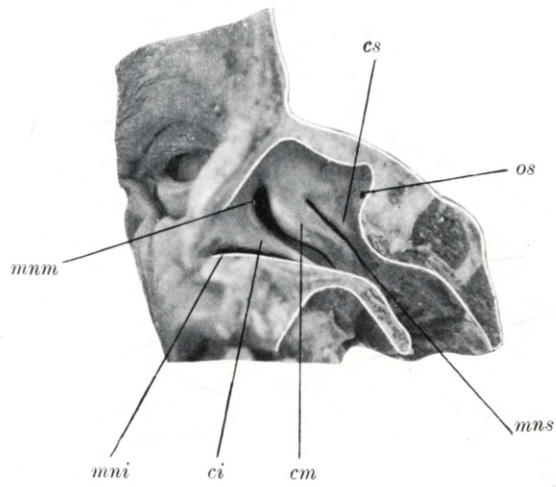
Plate 16.

Natural size. — Child of one month.

os sphenoidal ostium, *cs* upper concha, *mns* upper meatus, *cm* middle concha, *mnm* middle meatus, *ci* lower concha, *mni* lower meatus.

Longitudinal vertical section through the head of a child one month old, shewing the lower (*ci*), middle (*cm*) and upper (*cs*) concha, and the lower (*mni*), middle (*mnm*) and upper (*mns*) meatus. Near the roof of the nasal fossa the sphenoidal ostium (*os*) may be seen; it is $\frac{1}{2}$ mm in diameter and leads into a cavity $1\frac{1}{2}$ mm in width.

Tafel 16.



Tafel 17.

Sagittalschnitt.

Natürliche Grösse. — 1 Monat altes Kind.

Planche 17.

Coupe sagittale.

Grandeur nature. — Enfant de 1 mois.

Plate 17.

Longitudinal vertical section.

Natural size. — Child of 1 month.

Tafel 17.

Natürliche Grösse. — 1 Monat altes Kind.

rf recessus frontalis, *pu* processus uncinatus, *cea* cellula ethmoidalis anterior, *hs* hiatus semilunaris, *cep* cellula ethmoidalis posterior, *mni* meatus narium inferior, *ci* concha inferior, *mnm* meatus narium medius, *cm* concha media, *mns* meatus narium superior, *t* tuba Eustachii.

Der Sagittalschnitt eines 1 Monat alten Kopfes zeigt den unteren (*mni*), den mittleren (*mnm*) und den oberen (*mns*) Nasengang, die untere (*ci*) und die mittlere (*cm*) Nasenmuschel. Durch das Wegfallen des vordersten Teiles der mittleren Muschel (*cm*) ist der hiatus semilunaris (*hs*) zu sehen, begrenzt vom processus uncinatus (*pu*) und der bulla ethmoidalis (*cea*). Im Bereiche des oberen Nasenganges (*mns*) ist die hintere Siebbeinzelle (*cep*) und in der Linie des unteren Nasenganges (*mni*) hinten die tuba Eustachii (*t*) zu sehen. Die Frühform der Stirnhöhle, der recessus frontalis (*rf*) ist 5 mm hoch, $4\frac{1}{2}$ mm breit und $3\frac{1}{2}$ mm lang, er mündet am oberen vorderen Teile des hiatus semilunaris (*hs*). Die vordere Siebbeinzelle (*cea*) ist $4\frac{1}{2}$ mm lang, 4 mm hoch und $3\frac{1}{2}$ mm breit. Die hintere Siebbeinzelle (*cep*) ist 5 mm lang, $3\frac{1}{2}$ mm breit und 3 mm hoch.

Planche 17.

Grandeur nature. — Enfant de 1 mois.

rf recessus frontal, *pu* processus uncinatus, *cea* cellule ethmoïdale antérieure, *hs* hiatus semilunaire, *cep* cellule ethmoïdale postérieure, *mni* méat inférieur, *ci* cornet inférieur, *mnm* méat moyen, *cm* cornet moyen, *mns* méat supérieur, *t* trompe d'Eustache.

Coupe sagittale d'une tête de 1 mois montrant les méats inférieur (*mni*), moyen (*mnm*) et supérieur (*mns*), les cornets inférieur (*ci*) et moyen (*cm*). Par la section de la partie antérieure du cornet moyen, on peut voir l'hiatus semilunaire limité par la processus uncinatus (*pu*) et la bulle ethmoïdale (*be*). Au niveau du méat supérieur (*mns*) on peut voir la cellule ethmoïdale postérieure (*cep*) et dans la direction du méat inférieur (*mni*), la trompe d'Eustache (*t*). La forme précoce du sinus frontal (*sf*). le recessus frontal, a 5 millim. de haut, $4\frac{1}{2}$ millim. de large et $3\frac{1}{2}$ millim. de long; il s'ouvre à la partie antéro-supérieure de l'hiatus semilunaire (*hs*). La cellule ethmoïdale antérieure (*cea*) a $4\frac{1}{2}$ millim. de long, 4 millim. de haut et $3\frac{1}{2}$ millim. de large. La cellule ethmoïdale postérieure (*cep*) a 5 millim. de long, $3\frac{1}{2}$ millim. de large et 3 millim. de haut.

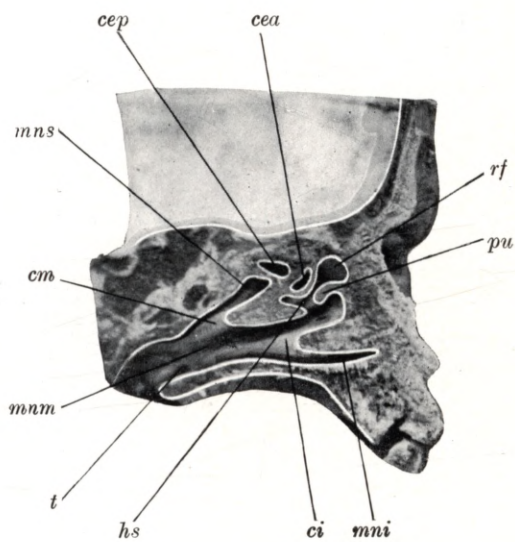
Plate 17.

Natural size. — Child of 1 month.

rf frontal recess, *pu* uncinat process, *cea* anterior ethmoidal cell, *hs* semilunar hiatus, *cep* posterior ethmoidal cell, *mni* lower meatus, *ci* lower concha, *mnm* middle meatus, *cm* middle concha, *mns* upper meatus, *t* Eustachian tube.

Longitudinal vertical section through the head of a child aged one month, shewing the lower (*mni*), middle (*mnm*) and upper (*mns*) meatus, and the lower (*ci*) and middle (*cm*) concha. Through the removal of the anterior part of the middle concha (*cm*) the semilunar hiatus (*hs*) has been exposed; it is enclosed between the uncinat process (*pu*) and the ethmoidal bulla (under *cea*). Adjoining the upper meatus (*mns*), is the posterior ethmoidal cell (*cep*); in a line with the lower meatus (*mni*) but further backwards, the Eustachian tube (*t*) is visible. The early developmental stage of the frontal sinus or frontal recess (*rf*) is 5 mm high, $4\frac{1}{2}$ mm wide and $3\frac{1}{2}$ mm long; it opens into the upper, anterior part of the semilunar hiatus (*hs*). The anterior ethmoidal cell (*cea*) is $4\frac{1}{2}$ mm long, 4 mm high and $3\frac{1}{2}$ mm wide. The posterior ethmoidal cell (*cep*) is 5 mm long, $3\frac{1}{2}$ mm wide and 3 mm high.

Tafel 17.



Tafel 18.
Sagittalschnitt.

Natürliche Grösse. — 1 Monat altes Kind.

Planche 18.
Coupe sagittale.

Grandeur nature. — Enfant de 1 mois.

Plate 18.
Longitudinal vertical section.

Natural size. — Child of 1 month.

Tafel 18.

Natürliche Grösse. — 1 Monat altes Kind.

sm sinus maxillaris.

Der Sagittalschnitt eines 1 Monat alten Kopfes zeigt die 10 mm lange, 4 mm hohe und 4 mm breite Kieferhöhle (*sm*).

Planche 18.

Grandeur nature. — Enfant de 1 mois.

sm sinus maxillaire.

Coupe sagittale d'une tête de 1 mois montrant le sinus maxillaire (*sm*) long de 10 millim., haut de 4 millim. et large de 4 millim.

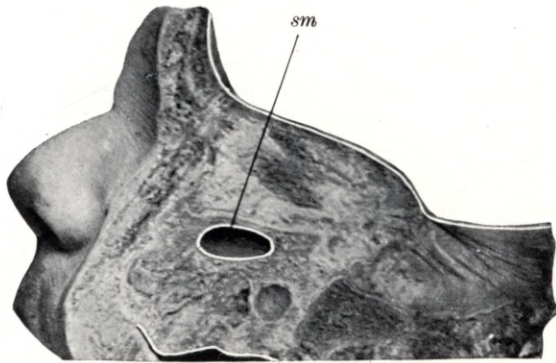
Plate 18.

Natural size. — Child of 1 month.

sm maxillary antrum.

Longitudinal vertical section through the head of a child aged one month, shewing the maxillary antrum (*sm*), which is 10 mm long, 4 mm high and 4 mm wide.

Tafel 18:



Tafel 19.

Sagittalschnitt.

Natürliche Grösse. — 1 Monat altes Kind.

Planche 19.

Coupe sagittale.

Grandeur nature. — Enfant de 1 mois.

Plate 19.

Longitudinal vertical section.

Natural size. — Child of 1 month.

Tafel 19.

Natürliche Grösse. — 1 Monat altes Kind.

rf recessus frontalis, *cea* celula ethmoidalis anterior, *cs* concha superior, *mns* meatus narium superior, *cm* concha media, *hs* hiatus semilunaris, *pu* processus uncinatus, *be* bulla ethmoidalis, *rb* recessus bullaris.

Der Sagittalschnitt eines 1 Monat alten Kopfes zeigt die Schnittlinie der entfernten mittleren Nasenmuschel (*cm*) und das auf diese Weise freigelegte Gebiet des hiatus semilunaris (*hs*), welchen der processus uncinatus (*pu*) und die bulla ethmoidalis (*be*) begrenzt. Oberhalb des vorderen Endes des hiatus semilunaris ist der Reihenfolge nach von vorn nach rückwärts der recessus frontalis (*rf*) und zwei vordere Siebbeinzellen (*cea*); die zweite vordere Siebbeinzelle (*cea*) mündet in den recessus bullaris (*rb*). Die Figur zeigt noch den oberen Nasengang (*mns*) und die obere Nasenmuschel (*cs*).

Planche 19.

Grandeur nature. — Enfant de 1 mois.

rf recessus frontal, *cea* cellule ethmoïdale antérieure, *cs* cornet supérieur, *mns* méat supérieur, *cm* cornet moyen, *hs* hiatus semilunaire, *pu* processus uncinatus, *be* bulle ethmoïdale, *rb* recessus bullaire.

Coupe sagittale d'une tête de 1 mois montrant la ligne de section du cornet moyen (*cm*) et la région de l'hiatus semilunaire (*hs*) mise à nu de cette façon et limitée par le processus uncinatus (*pu*) et la bulle ethmoïdale (*be*). Au-dessus de l'extrémité antérieure de l'hiatus semilunaire en allant d'avant en arrière on voit le recessus frontal (*rf*) deux cellules ethmoïdales antérieures (*cea*); dont une s'ouvre dans le recessus bullaire (*rb*). La figure montre encore le méat supérieur (*mns*) et le cornet supérieur (*cs*).

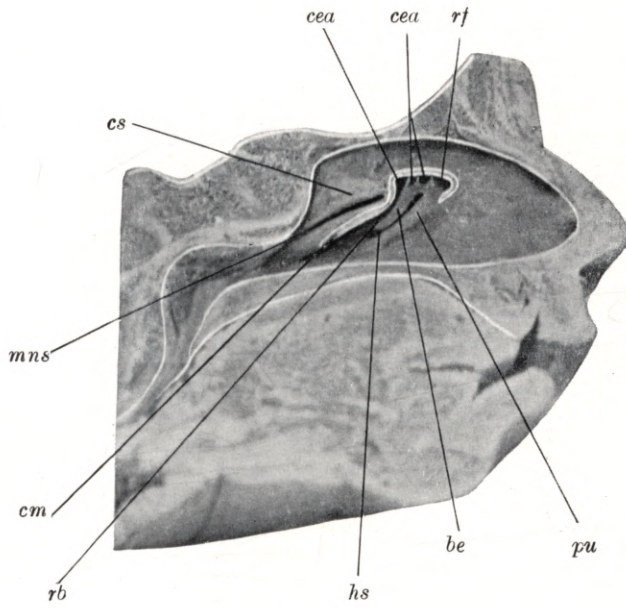
Plate 19.

Natural size. — Child of 1 month.

rf frontal recess, *cea* anterior ethmoidal cell, *cs* upper concha, *mns* upper meatus, *cm* middle concha, *hs* semilunar hiatus, *pu* uncinuate process, *be* ethmoidal bulla, *rb* bullar recess.

Longitudinal vertical section through the head of a child aged one month, shewing the cut edge of the middle concha (*cm*) which has been removed in order to expose the region of the semilunar hiatus (*hs*); the hiatus is enclosed between the uncinuate process (*pu*) and the ethmoidal bulla (*be*). Above the anterior extremity of the semilunar hiatus may be seen, from before backwards, the frontal recess (*rf*), and two anterior ethmoidal cells (*cea*); the second anterior ethmoidal cell (*cea*) opens into the bullar recess (*rb*). The illustration also shews the upper meatus (*mns*) and upper concha (*cs*).

Tafel 19.



Tafel 20.

Horizontalschnitt.

Natürliche Grösse. — 2 Monate altes Kind.

Planche 20.

Coupe horizontale.

Grandeur nature. — Enfant de 2 mois.

Plate 20.

Horizontal section.

Natural size. — Child of 2 months.

Tafel 20.

Natürliche Grösse. — 2 Monate altes Kind.

dnl ductus nasolacrimalis, *sm* sinus maxillaris, *ci* concha inferior.

Der Horizontalschnitt eines 2 Monate alten Kopfes zeigt die 7 mm lange, 3 mm hohe und $2\frac{1}{2}$ mm breite Kieferhöhle (*sm*) im unmittelbaren Nachbarverhältnisse zum ductus nasolacrimalis (*dnl*). An diesem Präparate ist das ostium sphenoidale $\frac{1}{2}$ mm weit und führt in die 1 mm weite Keilbeinhöhle.

Planche 20.

Grandeur nature. — Enfant de 2 mois.

dnl conduit nasolacrimal, *sm* sinus maxillaire, *ci* cornet inférieur.

Coupe horizontale d'une tête de 2 mois montrant le sinus maxillaire long de 7 millim., haut de 3 millim., large de $2\frac{1}{2}$ millim. dans le voisinage immédiat du conduit nasolacrimal (*dnl*). Sur cette préparation l'ostium du sinus sphénoïdal a $\frac{1}{2}$ millim. de large et conduit dans le sinus sphénoïdal large de 1 millim.

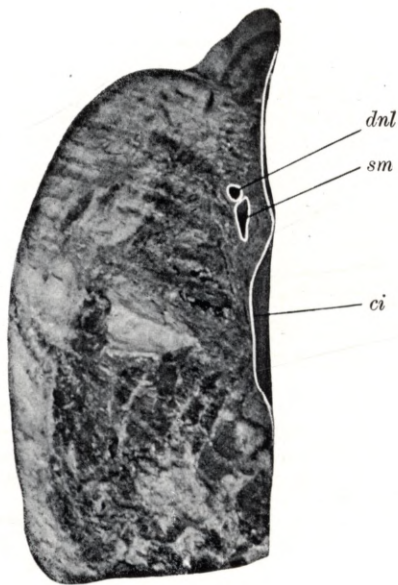
Plate 20.

Natural size. — Child of 2 months.

dnl nasal duct, *sm* maxillary antrum, *ci* lower concha.

Horizontal section through the head of a child aged 2 months, shewing the maxillary antrum (*sm*) in close contact with the nasal duct (*dnl*). The maxillary antrum is 7 mm long, 3 mm high and $2\frac{1}{2}$ mm wide. In this specimen the sphenoidal ostium is $\frac{1}{2}$ mm in diameter and leads into the sphenoidal sinus which is 1 mm wide.

Tafel 20.



Tafel 21.
Sagittalschnitt.

Natürliche Grösse. — 2 Monate altes Kind.

Planche 21.
Coupe sagittale.

Grandeur nature. — Enfant de 2 mois.

Plate 21.
Longitudinal vertical section.

Natural size. — Child of 2 months.

Tafel 21.

Natürliche Grösse. — 2 Monate altes Kind.

sm sinus maxillaris.

Der Sagittalschnitt des Kopfes eines 2 Monate alten Kindes zeigt die 11 mm lange, 4 mm breite und 3 mm hohe Kieferhöhle (*sm*).

Planche 21.

Grandeur nature. — Enfant de 2 mois.

sm sinus maxillaire.

Coupe sagittale d'une tête d'enfant de 2 mois montrant le sinus maxillaire (*sm*), long de 11 millim., large de 4 millim. et haut de 3 millim.

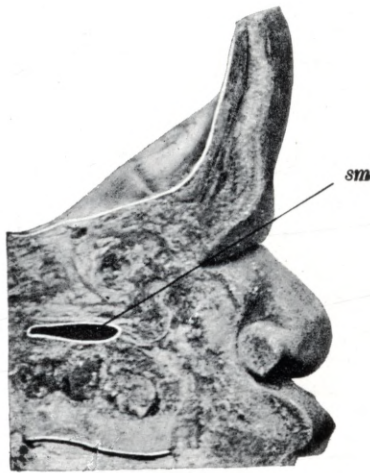
Plate 21.

Natural size. — Child of 2 months.

sm maxillary antrum.

Longitudinal vertical section through the head of a child aged 2 months, shewing the maxillary antrum (*sm*), which is 11 mm long, 4 mm wide and 3 mm high.

Tafel 21.



Tafel 22.
Frontalschnitt.

Natürliche Grösse. — 4 Monate altes Kind.

Planche 22.
Coupe frontale.

Grandeur nature. — Enfant de 4 mois.

Plate 22.
Coronal section.

Natural size. — Child of 4 months.

Tafel 22.

Natürliche Grösse. — 4 Monate altes Kind.

sm sinus maxillaris, *mni* meatus narium inferior, *ci* concha inferior, *mnm* meatus narium medius, *cm* concha media, *mns* meatus narium superior, *cs* concha superior, *os* ostium sphenoidale.

Der Frontalschnitt des Kopfes eines 4 Monate alten Kindes zeigt die 13 mm lange, 7 mm breite und 5 mm hohe Kieferhöhle, den unteren (*mni*), den mittleren (*mnm*) und den oberen (*mns*) Nasengang, die untere (*ci*), die mittlere (*cm*) und die obere (*cs*) Nasenmuschel. Das ostium sphenoidale (*os*) ist kaum ein $\frac{1}{2}$ mm weit und führt in eine 2 mm weite Keilbeinhöhle.

Planche 22.

Grandeur nature. — Enfant de 4 mois.

sm sinus maxillaire, *mni* méat inférieur, *ci* cornet inférieur, *mnm* méat moyen, *cm* cornet moyen, *mns* méat supérieur, *cs* cornet supérieur, *os* ostium du sinus sphénoïdal.

Coupe frontale d'une tête de 4 mois montrant le sinus maxillaire long de 13 millim., large de 7 millim. et haut de 5 millim., les méats inférieur (*mni*), moyen (*mnm*) et supérieur (*mns*), les cornets inférieur (*ci*), moyen (*cm*) et supérieur (*cs*). L'ostium du sinus sphénoïdal (*os*) a à peine $\frac{1}{2}$ millim. de large et conduit dans un sinus sphénoïdal large de 2 millim.

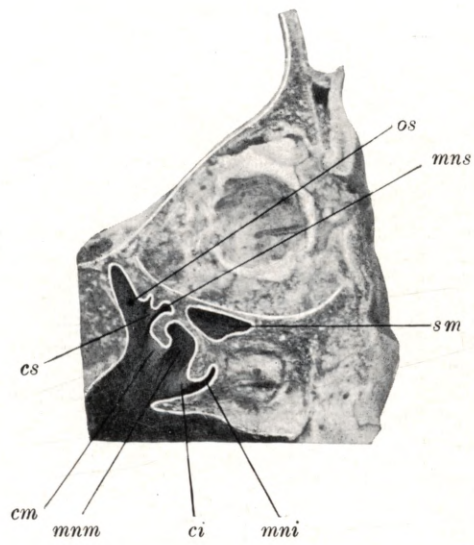
Plate 22.

Natural size. — Child of 4 months.

sm maxillary antrum, *mni* lower meatus, *ci* lower concha, *mnm* middle meatus, *cm* middle concha, *mns* upper meatus, *cs* upper concha, *os* sphenoidal ostium.

Coronal section through the head of a child aged 4 months, shewing the maxillary antrum (*sm*), which is 13 mm long, 7 mm wide and 5 mm high, the lower (*mni*), middle (*mnm*) and upper (*mns*) meatus and the lower (*ci*), middle (*cm*) and upper (*cs*) concha. The sphenoidal ostium (*os*), an orifice hardly $\frac{1}{2}$ mm in diameter, leads into the sphenoidal sinus, which is 2 mm wide.

Tafel 22.



Tafel 23.
Sagittalschnitt.

Natürliche Grösse. — 4 Monate altes Kind.

Planche 23.
Coupe sagittale.

Grandeur nature. — Enfant de 4 mois.

Plate 23.
Longitudinal vertical section.

Natural size. — Child of 4 months.

Tafel 23.

Natürliche Grösse. — 4 Monate altes Kind.

sm sinus maxillaris.

Der Sagittalschnitt des Kopfes eines 4 Monate alten Kindes zeigt die 12 mm lange, 5 mm hohe und 6 mm breite Kieferhöhle (*sm*). An diesem Präparate ist das ostium sphenoidale $\frac{1}{2}$ mm weit und führt in eine 3 mm weite Keilbeinhöhle.

Planche 23.

Grandeur nature. — Enfant de 4 mois.

sm sinus maxillaire.

Coupe sagittale d'une tête d'enfant de 4 mois montrant le sinus maxillaire (*sm*) long de 12 millim., haut de 5 millim. et large de 6 millim. Sur cette préparation l'ostium du sinus sphénoïdal a $\frac{1}{2}$ millim. de large et conduit dans un sinus sphénoïdal large de 3 millim.

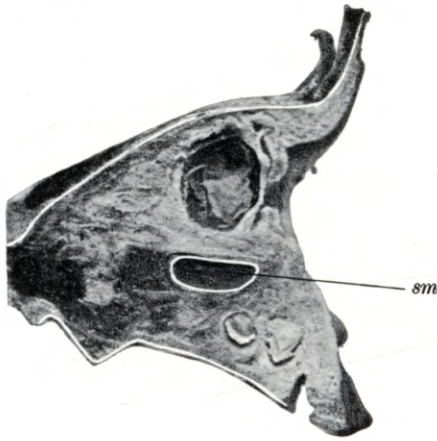
Plate 23.

Natural size. — Child of 4 months.

sm maxillary antrum.

Longitudinal vertical section through the head of a child aged 4 months, shewing the maxillary antrum (*sm*) which is 12 mm long, 5 mm high and 6 mm wide. In this specimen the sphenoidal ostium is $\frac{1}{2}$ mm wide and leads into the sphenoidal sinus which is 3 mm wide.

Tafel 23.



Tafel 24.
Sagittalschnitt.

Natürliche Grösse. — 4 Monate altes Kind.

Planche 24.
Coupe sagittale.

Grandeur nature. — Enfant de 4 mois.

Plate 24.
Longitudinal vertical section.

Natural size — Child of 4 months.

Tafel 24.

Natürliche Grösse. — 4 Monate altes Kind.

sm sinus maxillaris.

Der Sagittalschnitt des Kopfes eines 4 Monate alten Kindes zeigt die 12 mm lange, 5 mm hohe und 4 mm breite Kieferhöhle (*sm*).

Planche 24.

Grandeur nature. — Enfant de 4 mois.

sm sinus maxillaire.

Coupe sagittale d'une tête d'enfant de 4 mois montrant le sinus maxillaire (*sm*) long de 12 millim., haut de 5 millim. et large de 4 millim.

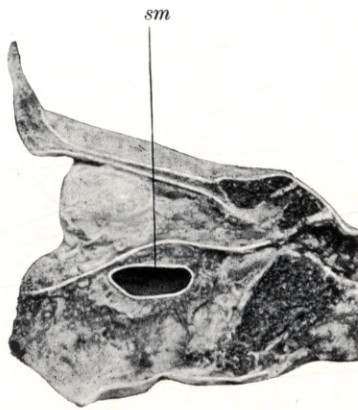Plate 24.

Natural size. — Child of 4 months.

sm maxillary antrum.

Longitudinal vertical section through the head of a child aged 4 months, showing the maxillary antrum (*sm*) which is 12 mm long, 5 mm high and 4 mm wide.

Tafel 24.



Tafel 25.

Frontalschnitt.

Natürliche Grösse. — $4\frac{1}{4}$ Monate altes Kind.

Planche 25.

Coupe frontale.

Grandeur nature. — Enfant de 4 mois $\frac{1}{4}$.

Plate 25.

Coronal section.

Natural size. — Child of $4\frac{1}{4}$ months.

Tafel 25.

Natürliche Grösse. — $4\frac{1}{4}$ Monate altes Kind.

sf sinus frontalis, *cea* cellula ethmoidalis anterior, *cn* cavum narium, *cm* concha media, *mnm* meatus narium medius, *ci* concha inferior, *mni* meatus narium inferior, *dnl* ductus nasolacrimalis.

Der Frontalschnitt des $4\frac{1}{4}$ Monate alten Kopfes zeigt die $6\frac{1}{2}$ mm hohe, $3\frac{1}{2}$ mm breite und 3 mm lange Stirnhöhle (*sf*), die vordere Siebbeinzelle (*cea*), den unteren (*mni*) und mittleren (*mnm*) Nasengang, die untere (*ci*) und die mittlere (*cm*) Nasenmuschel. Im Bereiche des unteren Nasenganges (*mni*) ist der ductus nasolacrimalis (*dnl*) zu sehen.

Planche 25.

Grandeur nature. — Enfant de 4 mois $\frac{1}{4}$.

sf sinus frontal, *cea* cellule ethmoïdale antérieure, *cn* cavité nasale, *cm* cornet moyen, *mnm* méat moyen, *ci* cornet inférieur, *mni* méat inférieur, *dnl* conduit nasolacrimal.

Coupe frontale d'un crâne de 4 mois $\frac{1}{4}$, montrant le sinus frontal (*sf*) haut de $6\frac{1}{2}$ millim., large de $3\frac{1}{2}$ millim. et long de 3 millim., lacellule ethmoïdale antérieure (*cea*), les méats inférieur (*mni*) et moyen (*mnm*), les cornets inférieur (*ci*) et moyen (*cm*). Au niveau du méat inférieur (*mni*) on peut voir le conduit nasolacrimal (*dnl*).

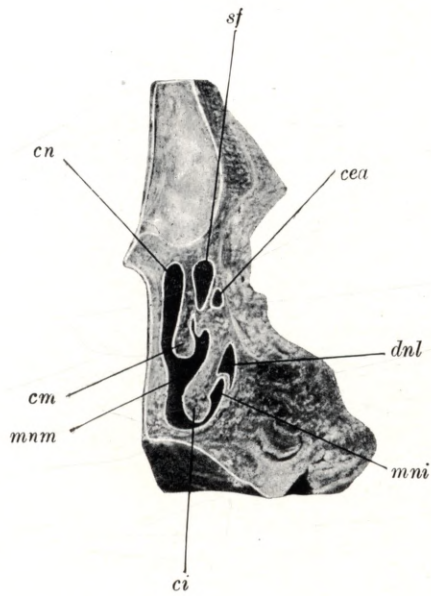
Plate 25.

Natural size. — Child of $4\frac{1}{4}$ months.

sf frontal sinus, *cea* anterior ethmoidal cell, *cn* nasal cavity, *cm* middle concha, *mnm* middle meatus, *ci* lower concha, *mni* lower meatus, *dnl* nasal duct.

Coronal section through the head of a child aged $4\frac{1}{4}$ months, shewing the frontal sinus (*sf*), measuring $6\frac{1}{2}$ mm in height, $3\frac{1}{2}$ mm in width and 3 mm in length, the anterior ethmoidal cell (*cea*), the lower (*mni*) and middle (*mnm*) meatus, and the lower (*ci*) and middle (*cm*) concha. Adjoining the lower meatus (*mni*) the nasal duct (*dnl*) is visible.

Tafel 25.



Tafel 26.
Frontalschnitt.

Natürliche Grösse. — $4\frac{1}{4}$ Monate altes Kind.

Planche 26.
Coupe frontale.

Grandeur nature. — Enfant de $4\frac{1}{4}$ mois.

Plate 26.
Coronal section.

Natural size. — Child of $4\frac{1}{4}$ months.

Tafel 26.

Natürliche Grösse. — $4\frac{1}{4}$ Monate altes Kind.

sm sinus maxillaris, *cep* cellula ethmoidalis posterior, *cea* cellula ethmoidalis anterior, *mni* meatus narium inferior, *ci* concha inferior, *mnm* meatus narium medius, *cs* concha superior, *mns* meatus narium superior, *cn* cavum narium.

Der Frontalschnitt eines $4\frac{1}{4}$ Monate alten Kopfes zeigt die äussere Wand der Nasenhöhle, den unteren (*mni*), den mittleren (*mnm*) und den oberen (*mns*) Nasengang, die untere (*ci*), die mittlere (*cm*) und die obere (*cs*) Nasenmuschel, die Kieferhöhle (*sm*), die vordere (*cea*) und die hintere (*cep*) Siebbeinzelle. Die Kieferhöhle (*sm*) ist 11 mm lang, 7 mm hoch und $4\frac{1}{2}$ mm breit. Die hintere Siebbeinzelle (*cep*) ist 7 mm hoch, 6 mm lang und 3 mm breit.

Planche 26.

Grandeur nature. — Enfant de 4 mois $\frac{1}{4}$.

sm sinus maxillaire, *cep* cellule ethmoïdale postérieure, *cea* cellule ethmoïdale antérieure, *mni* méat inférieur, *ci* cornet inférieur, *mnm* méat moyen, *cs* cornet supérieur, *mns* méat supérieur, *cn* cavité nasale.

Coupe frontale d'une tête de 4 mois $\frac{1}{4}$ montrant la paroi latérale de la fosse nasale, les méats inférieur (*mni*), moyen (*mnm*) et supérieur (*mns*), les cornets inférieur (*ci*), moyen (*cm*) et supérieur (*cs*), le sinus maxillaire (*sm*), la cellule ethmoïdale antérieure (*cea*) et postérieure (*cep*). Le sinus maxillaire (*sm*) a 11 millim. de long, 7 millim. de haut et $4\frac{1}{2}$ millim. de large. La cellule ethmoïdale postérieure (*cep*) a 7 millim. de haut, 6 millim. de long et 3 millim. de large.

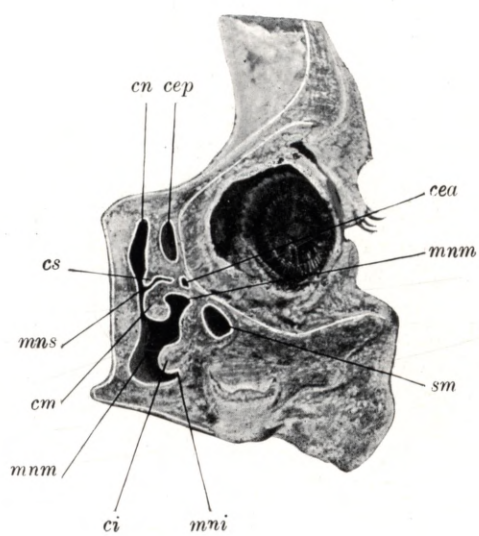
Plate 26.

Natural size. — Child of $4\frac{1}{4}$ months.

sm maxillary antrum, *cep* posterior ethmoidal cell, *cea* anterior ethmoidal cell, *mni* lower meatus, *ci* lower concha, *mnm* middle meatus, *cs* upper concha, *mns* upper meatus, *cn* nasal cavity.

Coronal section through the head of a child aged $4\frac{1}{4}$ months, shewing the lateral wall of the nasal fossa, the lower (*mni*), middle (*mnm*) and upper (*mns*) meatus and the lower (*ci*), middle (*cm*) and upper (*cs*) concha, the maxillary antrum (*sm*), anterior (*cea*) and posterior (*cep*) ethmoidal cells. The maxillary antrum is 11 mm long, 7 mm high and $4\frac{1}{2}$ mm wide. The posterior ethmoidal cell (*cep*) is 7 mm high, 6 mm long and 3 mm wide.

Tafel 26.



Tafel 27.

Horizontalschnitt.

Natürliche Grösse. — 4¹/₄ Monate altes Kind.

Planche 27.

Coupe horizontale.

Grandeur nature. — Enfant de 4 mois ¹/₄.

Plate 27.

Horizontal section.

Natural size. — Child of 4¹/₄ months.

Tafel 27.

Natürliche Grösse. — $4\frac{1}{4}$ Monate altes Kind.

sm sinus maxillaris, *dnl* ductus nasolacrimalis, *mm* meatus narium medius, *ci* concha inferior.

Der Horizontalschnitt eines $4\frac{1}{4}$ Monate alten Kopfes zeigt die Kieferhöhle (*sm*) und, zwischen ihr und dem mittleren Nasengange (*mm*), den ductus nasolacrimalis (*dnl*). Die Kieferhöhle ist 19 mm lang, 8 mm hoch und $4\frac{1}{2}$ mm breit.

Planche 27.

Grandeur nature. — Enfant de 4 mois $\frac{1}{4}$.

sm sinus maxillaire, *dnl* conduit nasolacrimal, *mm* méat moyen, *ci* cornet inférieur.

Coupe horizontale d'une tête d'enfant de 4 mois $\frac{1}{4}$ montrant le sinus maxillaire (*sm*), et entre lui et le méat moyen (*mm*), le conduit nasolacrimal (*dnl*). Le sinus maxillaire a 19 millim. de long, 8 millim. de haut et $4\frac{1}{2}$ millim. de large.

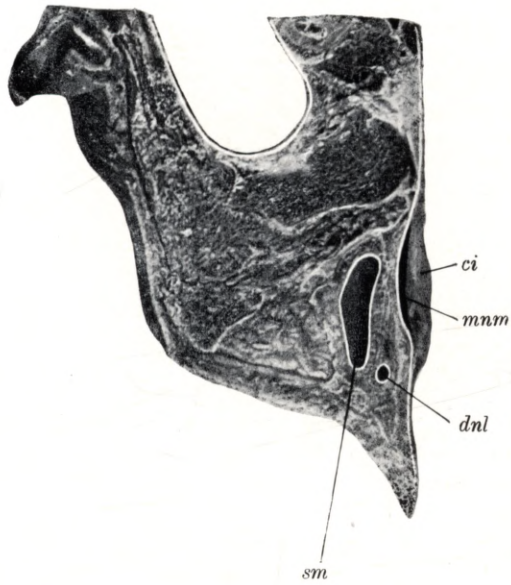
Plate 27.

Natural size. — Child of $4\frac{1}{4}$ months.

sm maxillary antrum, *dnl* nasal duct, *mm* middle meatus, *ci* lower concha.

Horizontal section through the head of a child, aged $4\frac{1}{4}$ months, shewing the maxillary antrum (*sm*) and the nasal duct (*dnl*). The latter is situated between the antrum and the middle meatus (*mm*). The maxillary antrum is 19 mm long, 8 mm high and $4\frac{1}{2}$ mm wide.

Tafel 27.



Tafel 28.

Horizontalschnitt.

Natürliche Grösse. — 4¹/₄ Monate altes Kind.

Planche 28.

Coupe horizontale.

Grandeur nature. — Enfant de 4 mois ¹/₄.

Plate 28.

Horizontal section.

Natural size. — Child of 4¹/₄ months.

Tafel 28.

Natürliche Grösse. — $4\frac{1}{4}$ Monate altes Kind.

sf sinus frontalis, *cea* cellula ethmoidalis anterior, *cep* cellula ethmoidalis posterior, *mm* meatus narium medius.

Der Horizontalschnitt eines $4\frac{1}{4}$ Monate alten Kopfes ist am obersten Teile des mittleren Nasenganges (*mm*) geführt und zeigt in der Reihenfolge von vorne nach rückwärts die Stirnhöhle (*sf*), die vorderen (*cea*) und die hinteren (*cep*) Siebbeinzellen. Die Stirnhöhle (*sf*) ist 6 mm hoch, $5\frac{1}{2}$ mm lang und 3 mm breit. Die vorderen Siebbeinzellen (*cea*) sind 4—5 mm hoch, $3-4\frac{1}{2}$ mm lang und 2—4 mm breit. Die hinteren Siebbeinzellen (*cep*) sind 5 mm hoch, 3—5 mm lang und $4\frac{1}{2}$ mm breit.

Planche 28.

Grandeur nature. — Enfant de 4 mois $\frac{1}{4}$.

sf sinus frontal, *cea* cellule ethmoïdale antérieure, *cep* cellule ethmoïdale postérieure, *mm* méat moyen.

Coupe horizontale d'une tête de 4 mois $\frac{1}{4}$ passant par la partie supérieure du méat moyen (*mm*) et montrant, situés d'avant en arrière: le sinus frontal (*sf*), la cellule ethmoïdale antérieure (*cea*) et postérieure (*cep*). Le sinus frontal (*sf*) a 6 millim. de haut, $5\frac{1}{2}$ millim. de long et 3 millim. de large. La cellule ethmoïdale antérieure (*cea*) a de 4 à 5 millim. de haut, de 3 à $4\frac{1}{2}$ millim. de long et de 2 à 4 millim. de large. Les cellules ethmoïdales postérieures (*cep*) ont 5 millim. de haut, de 3 à 5 millim. de long et $4\frac{1}{2}$ millim. de large.

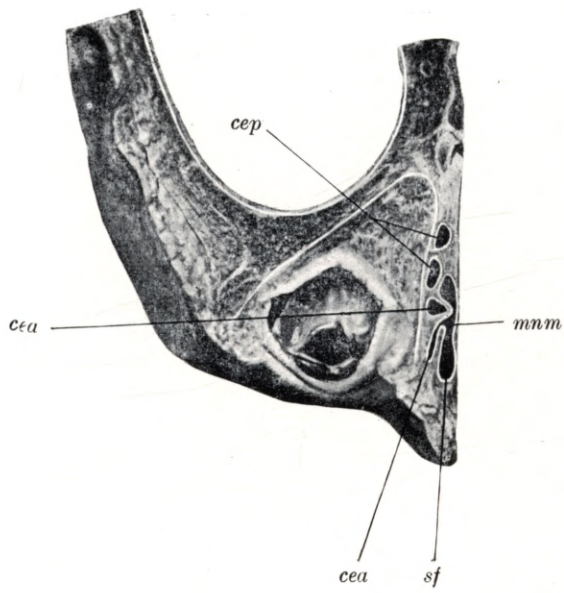
Plate 28.

Natural size. — Child of $4\frac{1}{4}$ months.

sf frontal sinus, *cea* anterior ethmoidal cell, *cep* posterior ethmoidal cell, *mm* middle meatus.

Horizontal section through the head of a child aged $4\frac{1}{4}$ months. The section is cut through the uppermost part of the middle meatus and shews, from before backwards, the frontal sinus (*sf*), the anterior (*cea*) and posterior (*cep*) ethmoidal cells. The frontal sinus (*sf*) is 6 mm high, $5\frac{1}{2}$ mm long and 3 mm wide. The anterior ethmoidal cells (*cea*) are 4 to 5 mm high, 3 to $4\frac{1}{2}$ mm long and 2 to 4 mm wide. The posterior ethmoidal cells (*cep*) are 5 mm high, 3 to 5 mm long and $4\frac{1}{2}$ mm wide.

Tafel 28.



Tafel 29.

Sagittalschnitt.

Natürliche Grösse. — 4¹/₂ Monate altes Kind.

Planche 29.

Coupe sagittale.

Grandeur nature. — Enfant de 4 mois ¹/₂.

Plate 29.

Longitudinal vertical section.

Natural size. — Child of 4¹/₂ months.

Tafel 29.

Natürliche Grösse. — 4½ Monate altes Kind.

sm sinus maxillaris.

Der Sagittalschnitt eines 4½ Monate alten Kopfes zeigt die 16 mm lange, 6 mm hohe und 5½ mm breite Kieferhöhle (*sm*). An diesem Präparate ist die Keilbeinhöhle 3 mm lang, 2½ mm hoch und 1½ mm breit.

Planche. 29

Grandeur nature. — Enfant de 4 mois ½.

sm sinus maxillaire.

Coupe sagittale d'une tête de 4 mois ½ montrant le sinus maxillaire (*sm*) long de 16 millim., haut de 6 millim. et large de 5½ millim. Sur cette préparation le sinus sphénoïdal a 3 millim. de long, 2½ millim. de haut et 1½ millim. de large.

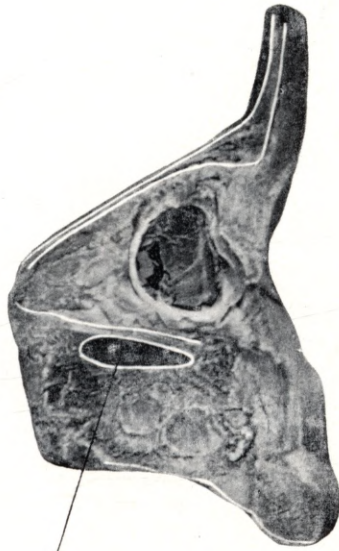
Plate 29.

Natural size. — Child of 4½ months.

sm maxillary antrum.

Longitudinal vertical section through the head of a child aged 4½ months, shewing the maxillary antrum (*sm*) which is 16 mm long, 6 mm high and 5½ mm wide. The sphenoidal sinus of this specimen is 3 mm long, 2½ mm high and 1½ mm wide.

Tafel 29.



sm

Tafel 30.
Sagittalschnitt.

Natürliche Grösse. — 4¹/₂ Monate altes Kind.

Planche 30.
Coupe sagittale.

Grandeur nature. — Enfant de 4 mois ¹/₂.

Plate 30.
Longitudinal vertical section.

Natural size. — Child of 4¹/₂ months.

Tafel 30.

Natürliche Grösse. — 4½ Monate altes Kind.

ss sinus sphenoidalis, *os* ostium sphenoidale, *mni* meatus narium inferior, *ci* concha inferior, *mm* meatus narium medius, *cm* concha media, *mns* meatus narium superior, *cs* concha superior, *mnsr* meatus narium supremus.

Der Sagittalschnitt eines 4½ Monate alten Kopfes zeigt den unteren (*mni*), den mittleren (*mm*), den oberen (*mns*) und den obersten (*mnsr*) Nasengang, ferner die 4 mm hohe, 2½ mm lange und 2 mm breite Keilbeinhöhle (*ss*) mit ihrer 1 mm weiten Mündung, dem ostium sphenoidale (*os*) nahe zum Nasendache.

Planche 30.

Grandeur nature.— Enfant de 4 mois ½.

ss sinus sphénoïdal, *os* ostium du sinus sphénoïdal, *mni* méat inférieur, *ci* cornet inférieur, *mm* méat moyen, *cm* cornet moyen, *mns* méat supérieur, *cs* cornet supérieur, *mnsr* méat suprême.

Coupe sagittale d'une tête de 4 mois ½ montrant les méats inférieur (*mni*), moyen (*mm*) supérieur (*mns*) et suprême (*mnsr*) de plus le sinus sphénoïdal (*ss*) haut de 4 millim., long de 2½ millim. et large de 2 millim. avec son ostium (*os*) large de 1 millim. près du toit de la fosse nasale.

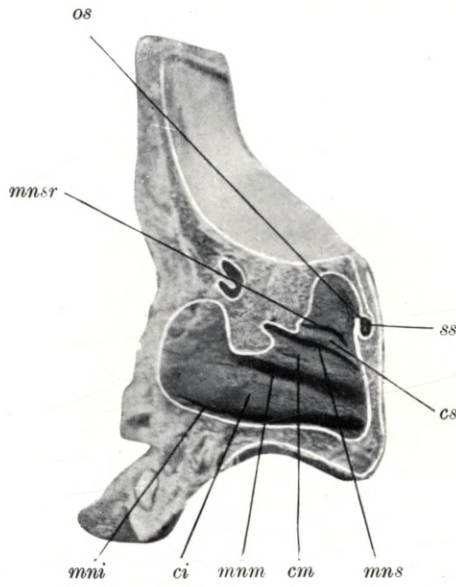
Plate 30.

Natural size. — Child of 4½ months.

ss sphenoidal sinus, *os* sphenoidal ostium, *mni* lower meatus, *ci* lower concha, *mm* middle meatus, *cm* middle concha, *mns* upper meatus, *cs* upper concha, *mnsr* uppermost meatus.

Longitudinal vertical section through the skull of a child aged 4½ months, shewing the lower (*mni*), middle (*mm*), upper (*mns*) and uppermost (*mnsr*) meatus and the sphenoidal sinus (*ss*), which is 4 mm high, 2½ mm long and 2 mm wide. Its orifice, the sphenoidal ostium (*os*), is 1 mm wide and lies near the roof of the nasal cavity.

Tafel 30.



Tafel 31.

Horizontalschnitt.

Natürliche Grösse. — 4 $\frac{1}{2}$ Monate altes Kind.

Planche 31.

Coupe horizontale.

Grandeur nature. — Enfant de 4 mois $\frac{1}{2}$.

Plate 31.

Horizontal section.

Natural size. — Child of 4 $\frac{1}{2}$ months.

Tafel 31.

Natürliche Grösse. — 4½ Monate altes Kind.

sm sinus maxillaris, *dnl* ductus nasolacrimalis, *ci* concha inferior, *mnm* meatus narium medius, *cm* concha media.

Der Horizontalschnitt des 4½ Monate alten Kopfes zeigt die 10 mm lange, 5 mm hohe und 4 mm breite Kieferhöhle (*sm*), den ductus nasolacrimalis (*dnl*), den mittleren Nasengang (*mnm*), die mittlere (*cm*) und die untere (*ci*) Nasenmuschel.

Planche 31.

Grandeur nature. — Enfant de 4 mois ½.

sm sinus maxillaire, *dnl* conduit nasolacrymal, *ci* cornet inférieur, *mnm* méat moyen, *cm* cornet moyen.

Coupe horizontale d'une tête de 4 mois ½ montrant le sinus maxillaire long de 10 millim., haut de 5 millim. et large de 4 millim. le conduit nasolacrymal (*dnl*), le méat moyen (*mnm*), les cornets moyen (*cm*) et inférieur (*ci*).

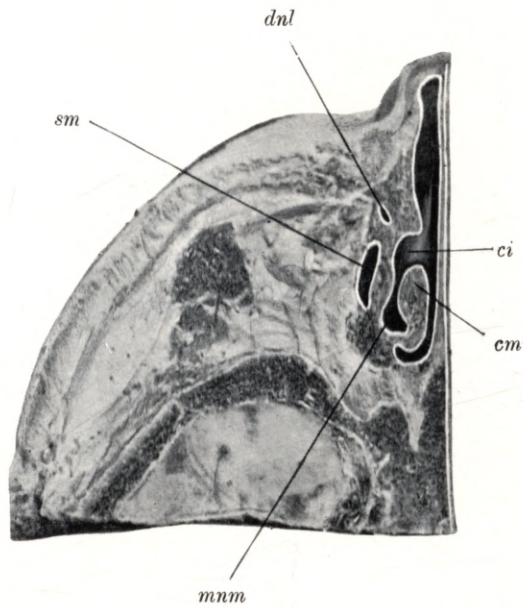
Plate 31.

Natural size. — Child of 4½ months.

sm maxillary antrum, *dnl* nasal duct, *ci* lower concha, *mnm* middle meatus, *cm* middle concha.

Horizontal section through the head of a child aged 4½ months, shewing the maxillary antrum (*sm*) which is 10 mm long, 5 mm high and 4 mm wide, the nasal duct (*dnl*), middle meatus (*mnm*) and lower concha (*ci*).

Tafel 31.



Tafel 32.

Horizontalschnitt.

Natürliche Grösse. — 5 Monate altes Kind.

Planche 32.

Coupe horizontale.

Grandeur nature. — Enfant de 5 mois.

Plate 32.

Horizontal section.

Natural size. — Child of 5 months.

Tafel 32.

Natürliche Grösse. — 5 Monate altes Kind.

sm sinus maxillaris, *dnl* ductus nasolacrimalis, *ci* concha inferior, *mni* meatus narium inferior.

Der Horizontalschnitt eines fünf Monate alten Kopfes zeigt oberhalb der Ansatzlinie der unteren Nasenmuschel (*ci*) die Kieferhöhle (*sm*), vor der Kieferhöhle (*sm*) neben der unteren Muschel (*ci*) den ductus nasolacrimalis (*dnl*). Die Kieferhöhle ist 12 mm lang, 7 mm hoch und 5 mm breit. An diesem Kopfe ist der sinus frontalis 7 mm hoch, 5½ mm lang und 2 mm breit. Die vordere Siebbeinzellen sind 4—6 mm lang, 6—7 mm hoch und 2—5 mm breit. Die hintere Siebbeinzelle ist 9 mm lang, 8 mm hoch und 4½ mm breit.

Planche 32.

Grandeur nature. — Enfant de 5 mois.

sm sinus maxillaire, *dnl* conduit nasolacrimal, *ci* cornet inférieur, *mni* méat inférieur.

Coupe horizontale d'une tête de 5 mois montrant au-dessus du point d'insertion du cornet inférieur (*ci*) le sinus maxillaire (*sm*), devant le sinus maxillaire (*sm*) près du cornet inférieur (*ci*) le conduit nasolacrimal (*dnl*). Le sinus maxillaire a 12 millim. de long, 7 millim. de haut et 5 millim. de large. Le sinus frontal de cette tête a 7 millim. de haut, 5½ millim. de long et 2 millim. de large. La cellule ethmoïdale antérieure a de 4 à 6 millim. de long, de 6 à 7 millim. de haut et de 2 à 5 millim. de large. La cellule ethmoïdale postérieure a 9 millim. de long, 8 millim. de haut et 4½ millim. de large.

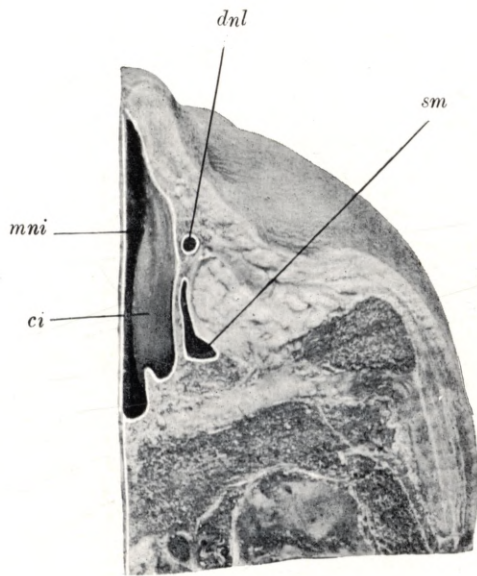
Plate 32.

Natural size. — Child of 5 months.

sm maxillary antrum, *dnl* nasal duct, *ci* lower concha, *mni* lower meatus.

Horizontal section through the head of a child aged 5 months, shewing the maxillary antrum (*sm*) situated above the ridge of insertion of the lower concha (*ci*); in front of the antrum (*sm*) and adjoining the lower concha (*ci*) is the nasal duct (*dnl*). The maxillary antrum is 12 mm long, 7 mm high and 5 mm wide. The frontal sinus of this head is 7 mm high, 5½ mm long and 2 mm wide. The anterior ethmoidal cells are 4 to 6 mm long, 6 to 7 mm high and 2 to 5 mm wide. The posterior ethmoidal cell is 9 mm long, 8 mm high and 4½ mm wide.

Tafel 32.



Tafel 33.

Horizontalschnitt.

Natürliche Grösse. — 5 Monate altes Kind.

Planche 33.

Coupe horizontale.

Grandeur nature. — Enfant de 5 mois.

Plate 33.

Horizontal section.

Natural size. — Child of 5 months.

Tafel 33.

Natürliche Grösse. — 5 Monate altes Kind.

sm sinus maxillaris, *dnl* ductus nasolacrimalis, *ci* concha inferior, *mni* meatus narium inferior.

Der Horizontalschnitt eines fünf Monate alten Kopfes zeigt in der Gegend des oberen Teiles der unteren Nasenmuschel (*ci*) die Kieferhöhle (*sm*) und den ductus nasolacrimalis (*dnl*), welcher in dem unteren Nasengange (*mni*) mündet. Die Kieferhöhle (*sm*) ist 14 mm lang, 6 mm breit und 5 mm hoch. An diesem Kopfe ist die Stirnhöhle $7\frac{1}{2}$ mm hoch, 5 mm lang und 4 mm breit. Die vordere Siebbeinzellen sind 3—8 mm hoch, $2\frac{1}{2}$ —6 mm lang und 2—5 mm breit. Die hintere Siebbeinzelle ist 9 mm lang, 6 mm hoch und 4 mm breit. Die Keilbeinhöhle ist 5 mm hoch, $3\frac{1}{2}$ mm lang und 3 mm breit. Die Keilbeinhöhlenmündung ist 1 mm weit.

Planche 33.

Grandeur nature. — Enfant de 5 mois.

sm sinus maxillaire, *dnl* conduit nasolacrimal, *ci* cornet inférieur, *mni* méat inférieur.

Coupe horizontale d'une tête de 5 mois, montrant, dans la région de la partie supérieure du cornet inférieur (*ci*), le sinus maxillaire (*sm*) et le conduit nasolacrimal (*dnl*) qui s'ouvre dans le méat inférieur (*mni*). Le sinus maxillaire (*sm*) a 14 millim. de long, 6 millim. de large et 5 millim. de haut. Le sinus frontal de cette tête a $7\frac{1}{2}$ millim. de haut, 5 millim. de long et 4 millim. de large. La cellule ethmoïdale antérieure a de 3 à 8 millim. de haut, de $2\frac{1}{2}$ à 6 millim. de long et de 2 à 5 millim. de large. La cellule ethmoïdale postérieure a 9 millim. de long, 6 millim. de haut et 4 millim. de large. Le sinus sphénoïdal a 5 millim. de haut, $3\frac{1}{2}$ millim. de long et 3 millim. de large. L'ostium du sinus sphénoïdal a 1 millim. de large.

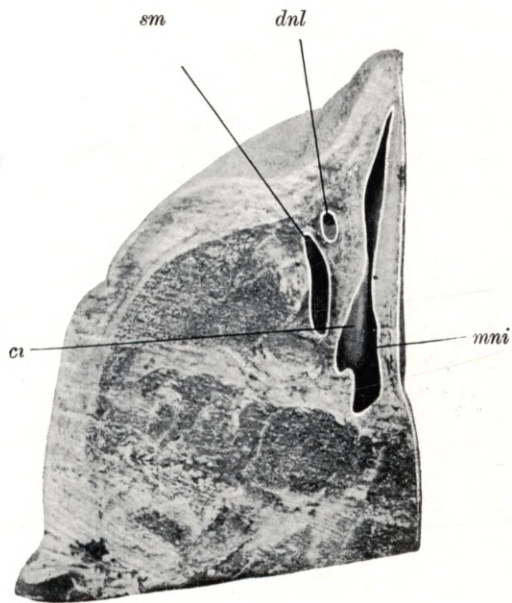
Plate 33.

Natural size. — Child of 5 months.

sm maxillary antrum, *dnl* nasal duct, *ci* lower concha, *mni* lower meatus.

Horizontal section through the head of a child aged 5 months. Adjoining the upper portion of the lower concha (*ci*) are the maxillary antrum (*sm*) and the nasal duct (*dnl*); the latter opens into the lower meatus (*mni*). The maxillary antrum (*sm*) is 14 mm long, 6 mm wide and 5 mm high. The frontal sinus of this head is $7\frac{1}{2}$ mm high, 5 mm long and 4 mm wide. The anterior ethmoidal cells are 3 to 8 mm high, $2\frac{1}{2}$ to 6 mm long and 2 to 5 mm wide. The posterior ethmoidal cell is 9 mm long, 6 mm high and 4 mm wide. The sphenoidal sinus is 5 mm high, $3\frac{1}{2}$ mm long and 3 mm wide. The sphenoidal ostium is 1 mm in diameter.

Tafel 33.



Tafel 34.

Horizontalschnitt.

Natürliche Grösse. — 5 Monate altes Kind.

Planche 34.

Coupe horizontale.

Grandeur nature. — Enfant de 5 mois.

Plate 34.

Horizontal section.

Natural size. — Child of 5 months.

Tafel 34.

Natürliche Grösse. — 5 Monate altes Kind.

sf sinus frontalis, *cea* cellula ethmoidalis anterior, *cep* cellula ethmoidalis posterior, *cn* cavum narium, *s* septum.

Der Horizontalschnitt des 5 Monate alten Kopfes ist am oberen Teile der Nasenhöhle geführt und zeigt die Stirnhöhle (*sf*), die vordere Siebbeinzelle (*cea*), die hintere Siebbeinzelle (*cep*), die Nasenhöhle (*cn*) und die Nasenscheidewand (*s*). Die Stirnhöhle (*sf*) ist 7 mm hoch, $5\frac{1}{2}$ mm lang und 2 mm breit. Die vordere Siebbeinzellen (*cea*) sind 4—6 mm lang, 6—7 mm hoch und 2—5 mm breit. Die hintere Siebbeinzelle (*cep*) ist 9 mm lang, 8 mm hoch und $4\frac{1}{2}$ mm breit.

Planche 34.

Grandeur nature. — Enfant de 5 mois.

sf sinus frontal, *cea* cellule ethmoïdale antérieure, *cep* cellule ethmoïdale postérieure, *cn* cavité nasale, *s* septum.

Coupe horizontale d'une tête de 5 mois passant par la partie supérieure de la cavité nasale, et montrant le sinus frontal (*sf*), la cellule ethmoïdale antérieure (*cea*), la cellule ethmoïdale postérieure (*cep*), la cavité nasale (*cn*) et le septum (*s*). Le sinus frontal (*sf*) a 7 millim de haut, $5\frac{1}{2}$ millim de long et 2 millim. de large. La cellule ethmoïdale antérieure (*cea*) a de 4 à 6 millim. de long., de 6 à 7 millim. de haut et de 2 à 5 millim. de large. La cellule ethmoïdale postérieure (*cep*) a 9 millim. de long, 8 millim. de haut et $4\frac{1}{2}$ millim. de large.

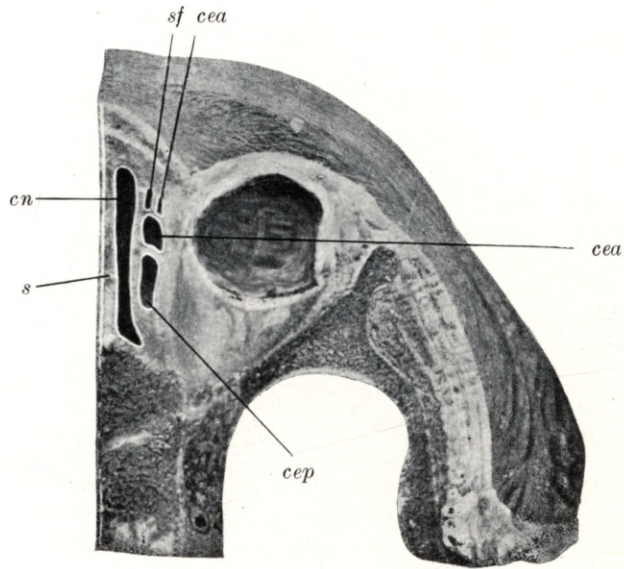
Plate 34.

Natural size. — Child of 5 months.

sf frontal sinus, *cea* anterior ethmoidal cell, *cep* posterior ethmoidal cell, *cn* nasal cavity, *s* septum.

Horizontal section through the skull of a child aged 5 months. The section is cut through the upper part of the nasal fossa and shews the frontal sinus (*sf*), the anterior (*cea*) and posterior (*cep*) ethmoidal cells, the nasal cavity (*cn*) and the septum (*s*). The frontal sinus (*sf*) is 7 mm high, $5\frac{1}{2}$ mm long and 2 mm wide. The anterior ethmoidal cells (*cea*) are 4 to 6 mm long, 6 to 7 mm high and 2 to 5 mm wide. The posterior ethmoidal cell (*cep*) is 9 mm long, 8 mm high and $4\frac{1}{2}$ mm wide.

Tafel 34.



Tafel 35.

Horizontalschnitt.

Natürliche Grösse. — 5 Monate altes Kind.

Planche 35.

Coupe horizontale.

Grandeur nature. — Enfant de 5 mois.

Plate 35.

Horizontal section.

Natural size — Child of 5 months.

Tafel 35.

Natürliche Grösse. — 5 Monate altes Kind.

sf sinus frontalis, *cea* cellula ethmoidalis anterior, *cep* cellula ethmoidalis posterior, *cn* cavum narium, *s* septum.

Der Horizontalschnitt eines 5 Monate alten Kopfes ist am oberen Teile der Nasenhöhle geführt und zeigt die Stirnhöhle (*sf*), die vordere Siebbeinzelle (*cea*), die hintere Siebbeinzelle (*cep*) die Nasenhöhle (*cn*) und die Scheidewand (*s*). Die Stirnhöhle (*sf*) ist $7\frac{1}{2}$ mm hoch, 5 mm lang und 4 mm breit. Die vordere Siebbeinzellen (*cea*) sind $2\frac{1}{2}$ —6 mm lang, 3—8 mm hoch und 2—5 mm breit. Die hintere Siebbeinzelle (*cep*) ist 10 mm lang, 6 mm hoch und 4 mm breit. An diesem Präparate ist die Keilbeinhöhle 5 mm hoch, $3\frac{1}{2}$ mm lang und 3 mm breit, ihre Mündung, das ostium sphenoidale, ist 1 mm weit.

Planche 35.

Grandeur nature. — Enfant de 5 mois.

sf sinus frontal, *cea* cellule ethmoïdale antérieure, *cep* cellule ethmoïdale postérieure, *cn* cavité nasale, *s* septum.

Coupe horizontale d'une tête de 5 mois passant par la partie supérieure de la cavité nasale, et montrant le sinus frontal (*sf*), la cellule ethmoïdale antérieure (*cea*), le cellule ethmoïdale postérieure (*cep*), la cavité nasale (*cn*) et le septum (*s*). Le sinus frontal (*sf*) a $7\frac{1}{2}$ millim. de haut, 5 millim. de long et 4 millim. de large. Les cellules ethmoïdales antérieures (*cea*) ont de $2\frac{1}{2}$ à 6 millim. de long, de 3 à 8 millim. de haut et de 2 à 5 millim. de large. La cellule ethmoïdale postérieure (*cep*) a 10 millim. de long, 6 millim. de haut et 4 millim. de large. Sur cette préparation, le sinus sphénoïdal a 5 millim. de haut, $3\frac{1}{2}$ millim. de long et 3 millim. de large, son ostium a 1 millim. de large.

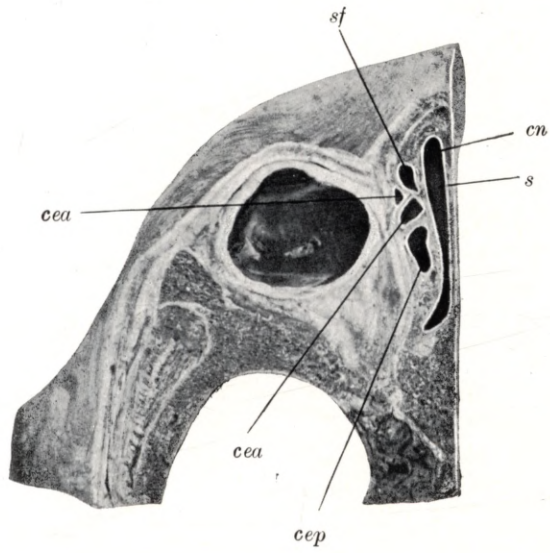
Plate 35.

Natural size. — Child of 5 months.

sf frontal sinus, *cea* anterior ethmoidal cell, *cep* posterior ethmoidal cell, *cn* nasal cavity, *s* septum.

Horizontal section through the head of a child aged 5 months, passing through the upper part of the nasal fossa, and shewing the frontal sinus (*sf*), the anterior (*cea*) and posterior (*cep*) ethmoidal cells, the nasal cavity (*cn*) and the septum (*s*). The frontal sinus (*sf*) is $7\frac{1}{2}$ mm high, 5 mm long and 4 mm wide. The anterior ethmoidal cells (*cea*) are $2\frac{1}{2}$ to 6 mm long, 3 to 8 mm high and 2 to 5 mm wide. The posterior ethmoidal cell (*cep*) is 10 mm long, 6 mm high and 4 mm wide. The sphenoidal sinus of this specimen is 5 mm high, $3\frac{1}{2}$ mm long and 3 mm wide. Its orifice, the sphenoidal ostium, is 1 mm in diameter.

Tafel 35.



Tafel 36.

Frontalschnitt.

Natürliche Grösse. — 5¹/₂ Monate altes Kind.

Planche 36.

Coupe frontale.

Grandeur nature. — Enfant de 5 mois ¹/₂.

Plate 36.

Coronal section.

Natural size. — Child of 5¹/₂ months.

Tafel 36.

Natürliche Grösse. — 5½ Monate altes Kind.

sm sinus maxillaris, *cea* cellula ethmoidalis anterior, (*cep*) cellula ethmoidalis posterior, *mni* meatus narium inferior, *ci* concha inferior, *mnm* meatus narium medius, *cm* concha media.

Der Frontalschnitt eines 5½ Monate alten Kopfes zeigt die untere (*ci*) und die mittlere (*cm*) Nasenmuschel, den unteren (*mni*) und den mittleren (*mnm*) Nasengang, die Kieferhöhle (*sm*) und die vorderen Siebbeinzellen (*cea*). Die zwei zusammen bezeichneten vorderen Siebbeinzellen (*cea*) hängen miteinander zusammen, die Mündung ist im hiatus semilunaris.

Planche 36.

Grandeur nature. — Enfant de 5 mois ½.

sm sinus maxillaire, *cea* cellule ethmoïdale antérieure, *cep* cellule ethmoïdale postérieure, *mni* méat inférieur, *ci* cornet inférieur, *mnm* méat moyen, *cm* cornet moyen.

Coupe frontale d'une tête de 5 mois ½ montrant les cornets inférieur (*ci*) et moyen (*cm*), les méats inférieur (*mni*) et moyen (*mnm*), le sinus maxillaire (*sm*) et les cellules ethmoïdales antérieures (*cea*). Les deux cellules ethmoïdales antérieures (*cea*) indiquées par le même signe communiquent entre elles; leur ostium est dans l'hiatus semilunaire.

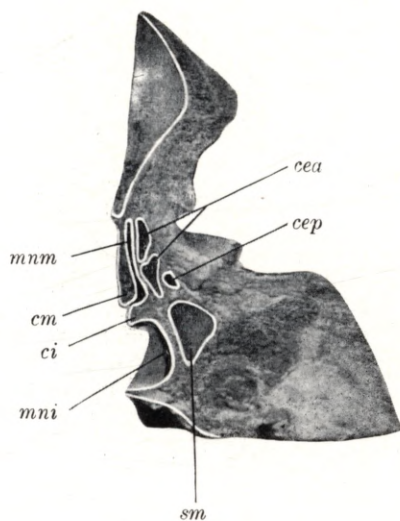
Plate 36.

Natural size. — Child of 5½ months.

sm maxillary antrum, *cea* anterior ethmoidal cell, *cep* posterior ethmoidal cell, *mni* lower meatus, *ci* lower concha, *mnm* middle meatus, *cm* middle concha,

Coronal section through the skull of a child aged 5½ months, shewing the lower (*ci*) and middle (*cm*) concha, the lower (*mni*) and middle (*mnm*) meatus, the maxillary antrum (*sm*) anterior (*cea*) and posterior ethmoidal cells (*cep*). The two anterior ethmoidal cells (*cea*) bracketed together communicate with one another; their orifices are situated in the semilunar hiatus.

Tafel 36.



Tafel 37.

Frontalschnitt.

Natürliche Grösse. — 5¹/₂ Monate altes Kind.

Planche 37.

Coupe frontale.

Grandeur nature. — Enfant de 5 mois ¹/₂.

Plate 37.

Coronal section.

Natural size. — Child of 5¹/₂ months.

Tafel 37.

Natürliche Grösse. — 5½ Monate altes Kind.

sm sinus maxillaris, *om* ostium maxillare, *cea* cellula ethmoidalis anterior, *cep* cellula ethmoidalis posterior, *os* ostium sphenoidale, *mni* meatus narium inferior, *ci* concha inferior, *mmm* meatus narium medius, *cm* concha media, *mns* meatus narium superior, *cs* concha superior, *mnsr* meatus narium supremus, *pu* processus uncinatus.

Der Frontalschnitt eines 5½ Monate alten Kopfes zeigt den unteren (*mni*), den mittleren (*mmm*) und den oberen (*mns*) Nasengang, die untere (*ci*), mittlere (*cm*) und die obere (*cs*) Nasenmuschel, die Kieferhöhle (*sm*), die hinteren Siebbeinzellen (*cep*) und die Mündung der Keilbeinhöhle (*os*). Die 15 mm lange, 8 mm hohe und 7 mm breite Kieferhöhle (*sm*) ist im Bereiche des unteren Nasenganges (*mni*) und der unteren Muschel (*ci*) zu sehen mit ihrer Mündung (*om*), welche in den hiatus semilunaris führt, begrenzt vom processus uncinatus (*pu*). Das ostium sphenoidale (*os*) ist 1½ mm weit und führt in eine 2 mm weite Keilbeinhöhle.

Planche 37.

Grandeur nature. — Enfant de 5 mois ½.

sm sinus maxillaire, *om* ostium du sinus maxillaire, *cea* cellule ethmoïdale antérieure, *cep* cellule ethmoïdale postérieure, *os* ostium du sinus sphénoïdal, *mni* méat inférieur, *ci* cornet inférieur, *mmm* méat moyen, *cm* cornet moyen, *mns* méat supérieur, *cs* cornet supérieur, *mnsr* méat suprême.

Coupe frontale d'une tête d'enfant de 5 mois ½ montrant les méats inférieur (*mni*), moyen (*mmm*) et supérieur (*mns*), les cornets inférieur (*ci*), moyen (*cm*) et supérieur (*cs*), le sinus maxillaire (*sm*), les cellules ethmoïdales postérieures (*cep*) et l'ostium du sinus sphénoïdal (*os*). On peut voir le sinus maxillaire (*sm*) long de 5 millim., haut de 8 millim., large de 7 millim., au niveau du méat inférieur (*mni*) et du cornet inférieur (*ci*), avec son ostium (*om*), qui conduit dans l'hiatus semilunaire, limité par le processus uncinatus (*pu*). L'ostium du sinus sphénoïdal (*os*) a 1½ millim. de large et conduit dans le sinus sphénoïdal large de 2 millim.

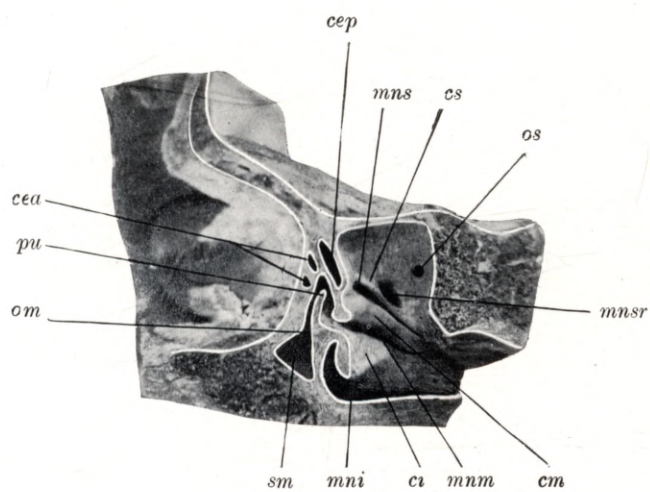
Plate 37.

Natural size. — Child of 5½ months.

sm maxillary antrum, *om* maxillary ostium, *cea* anterior ethmoidal cell, *cep* posterior ethmoidal cell, *os* sphenoidal ostium, *mni* lower meatus, *ci* lower concha, *mmm* middle meatus, *cm* middle concha, *mns* upper meatus, *cs* upper concha, *mnsr* uppermost meatus, *pu* uncinate process.

Coronal section through the skull of a child aged 5½ months, shewing the lower (*mni*), middle (*mmm*) and upper (*mns*) meatus, the lower (*ci*), middle (*cm*) and upper (*cs*) concha, the maxillary antrum (*sm*), the anterior (*cea*) and posterior (*cep*) ethmoidal cells, and the orifice of the sphenoidal sinus (*os*). The maxillary antrum (*sm*) measures 15 mm in length, 8 mm in height and 7 mm in width. It can be seen in its relations with the lower meatus (*mni*) and lower concha (*ci*); its orifice (*om*) is also shewn, leading into the semilunar hiatus, which is bounded by the uncinate process (*pu*). The sphenoidal ostium (*os*) is 1½ mm in diameter and leads into the sphenoidal sinus which is 2 mm wide.

Tafel 37.



Tafel 38.

Sagittalschnitt.

Natürliche Grösse. — 5¹/₂ Monate altes Kind.

Planche 38.

Coupe sagittale.

Grandeur nature. — Enfant de 5 mois ¹/₂.

Plate 38.

Longitudinal vertical section.

Natural size. — Child of 5¹/₂ months.

Tafel 38.

Natürliche Grösse. — 5½ Monate altes Kind.

sf sinus frontalis, *cea* cellula ethmoidalis anterior, *cep* cellula ethmoidalis posterior, *hs* hiatus semilunaris, *pu* processus uncinatus, *be* bulla ethmoidalis, *mni* meatus narium inferior, *ci* concha inferior, *mm* meatus narium medius, *mns* meatus narium superior.

Der Sagittalschnitt eines 5½ Monate alten Kopfes zeigt die durchschnittene untere Nasenmuschel (*ci*), den unteren (*mni*), mittleren (*mm*) und den oberen (*mns*) Nasengang. Das Gebiet des hiatus semilunaris (*hs*) ist freigelegt mit der umgebenden bulla ethmoidalis (*be*) und dem processus uncinatus (*pu*). Oben in der Reihenfolge von vorne nach hinten ist die Stirnhöhle (*sf*), die vordere (*cea*) und die hintere (*cep*) Siebbeinzelle zu sehen. Die Frühform der Stirnhöhle (*sf*) ist 6½ mm lang, 5½ mm hoch und 4 mm breit, sie mündet breit am oberen Teile des hiatus semilunaris (*hs*). Die vorderen Siebbeinzellen (*cea*) sind 3—6 mm hoch, 3½—4 mm breit und 2½—3 mm lang. Die hintere Siebbeinzelle (*cep*) ist 5½ mm lang, 5 mm hoch und 4 mm breit.

Planche 38.

Grandeur nature. — Enfant de 5 mois ½.

sf sinus frontal, *cea* cellule ethmoïdale antérieure, *cep* cellule ethmoïdale postérieure, *hs* hiatus semilunaire, *pu* processus uncinatus, *be* bulle ethmoïdale, *mni* méat inférieur, *ci* cornet inférieur, *mm* méat moyen, *mns* méat supérieur.

Coupe sagittale d'une tête d'enfant de 5 mois ½ montrant le cornet inférieur (*ci*) sectionné, les méats inférieur (*mni*), moyen (*mm*) et supérieur (*mns*). La région de l'hiatus semilunaire (*hs*) est mise à nu avec la bulle ethmoïdale (*be*) environnante et le processus uncinatus (*pu*). Au-dessus on peut voir, d'avant en arrière, le sinus frontal (*sf*), les cellules ethmoïdales antérieure (*cea*) et postérieure (*cep*). La forme précoce du sinus frontal (*sf*) a 6½ millim. de long, 5½ millim. de haut, et 4 millim. de large; le sinus s'ouvre largement à la partie supérieure de l'hiatus semilunaire. La cellule ethmoïdale antérieure (*cea*) a de 3 à 6 millim. de haut, de 3½ à 4 millim. de large et de 2½ à 3 millim. de long. La cellule ethmoïdale postérieure (*cep*) a 5½ millim. de long, 5 millim. de haut et 4 millim. de large.

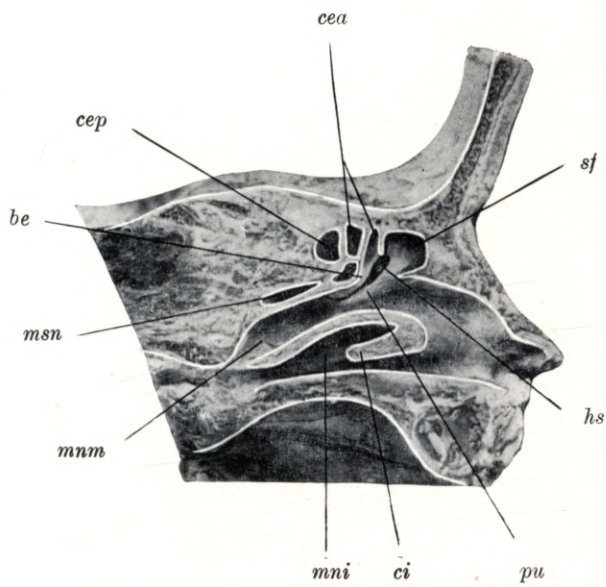
Plate 38.

Natural size. — Child of 5½ months.

sf frontal sinus, *cea* anterior ethmoidal cell, *cep* posterior ethmoidal cell, *hs* semilunar hiatus, *pu* uncinate process, *be* ethmoidal bulla, *mni* lower meatus, *ci* lower concha, *mm* middle meatus, *mns* upper meatus.

Longitudinal vertical section through the head of a child aged 5½ months, shewing the cut surface of the lower concha (*ci*), the lower (*mni*), middle (*mm*) and upper (*mns*) meatus. The region of the semilunar hiatus (*hs*) has been exposed; the hiatus is enclosed between the ethmoidal bulla (*be*) and the uncinate process (*pu*). Above the hiatus may be seen, from before backwards, the frontal sinus (*sf*), the anterior (*cea*) and posterior (*cep*) ethmoidal cells. The early form of the frontal sinus (*sf*) is 6½ mm long, 5½ mm high and 4 mm wide; it opens freely into the upper part of the semilunar hiatus (*hs*). The anterior ethmoidal cells (*cea*) are 3 to 6 mm high, 3½ to 4 mm wide and 2½ to 3 mm long. The posterior ethmoidal cell (*cep*) is 5½ mm long, 5 mm high and 4 mm wide.

Tafel 38.



Tafel 39.

Sagittalschnitt.

Natürliche Grösse. — 5¹/₂ Monate altes Kind.

Planche 39.

Coupe sagittale.

Grandeur nature. — Enfant de 5 mois¹/₂.

Plate 39.

Longitudinal vertical section.

Natural size. — Child of 5¹/₂ months.

Tafel 39.

Natürliche Grösse. — 5½ Monate altes Kind.

dnl ductus nasolacrimalis, *mni* meatus narium inferior, *ci* concha inferior, *mm* meatus narium medius, *cm* concha media, *mns* meatus narium superior, *cs* concha superior, *mnsr* meatus narium supremus.

Der Sagittalschnitt eines 5½ Monate alten Kopfes zeigt die untere (*ci*), mittlere (*cm*) und die obere (*cs*) Nasenmuschel, den unteren (*mni*), den mittleren (*mm*), den oberen (*mns*) und den obersten (*mnsr*) Nasengang. Der vorderste Teil der unteren Muschel (*ci*) ist entfernt, um die Mündung des ductus nasolacrimalis (*dnl*) zu zeigen. Die länglich ovale Öffnung des Tränennasenkanales (*dnl*) ist 2½—3 mm weit.

Planche 39.

Grandeur nature. — Enfant de 5 mois ½.

dnl conduit nasolacrymal, *mni* méat inférieur, *ci* cornet inférieur, *mm* méat moyen, *cm* cornet moyen, *mns* méat supérieur, *cs* cornet supérieur, *mnsr* méat suprême.

Coupe sagittale d'une tête d'enfant de 5 mois ½ montrant les cornets inférieur (*ci*), moyen (*cm*) et supérieur (*cs*), les méats inférieur (*mni*), moyen (*mm*), supérieur (*mns*), et le méat suprême. La partie antérieure du cornet inférieur (*ci*) est sectionnée pour montrer l'ostium du conduit nasolacrymal (*dnl*). L'ouverture ovale allongée du canal naso lacrymal (*dnl*) a de 2½ à 3 millim. de large.

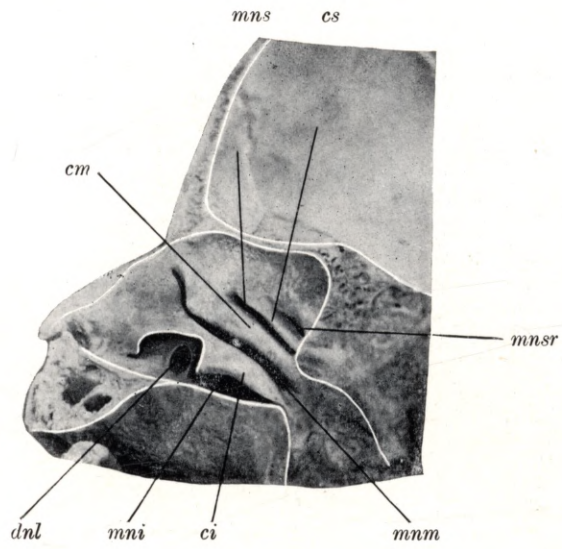
Plate 39.

Natural size. — Child of 5½ months.

dnl nasal duct, *mni* lower meatus, *ci* lower concha, *mm* middle meatus, *cm* middle concha, *mns* upper meatus, *cs* upper concha, *mnsr* uppermost meatus.

Longitudinal vertical section through the skull of a child aged 5½ months, shewing the lower (*ci*), middle (*cm*) and upper (*cs*) concha, the lower (*mni*), middle (*mm*), upper (*mns*) and uppermost (*mnsr*) meatus. The front part of the lower concha (*ci*) has been removed, in order to expose the opening of the nasal duct (*dnl*). The elongated oval opening of this duct measures 2½ by 3 mm.

Tafel 39.



Tafel 40.

Frontalschnitt.

Natürliche Grösse. — 6¹/₂ Monate altes Kind.

Planche 40.

Coupe frontale.

Grandeur nature. — Enfant de 6 mois ¹/₂.

Plate 40.

Coronal section.

Natural size. — Child of 6¹/₂ months.

Tafel 40.

Natürliche Grösse. — 6½ Monate altes Kind.

sm sinus maxillaris, *ci* concha inferior, *mni* meatus narium inferior, *cm* concha media, *mnm* meatus narium medius, *cs* concha superior, *mns* meatus narium superior.

Der Frontalschnitt eines 6½ Monate alten Kopfes zeigt die laterale Wand der Nasenhöhle, die untere (*ci*), mittlere (*cm*) und die obere (*cs*) Nasenmuschel, den unteren (*mni*), mittleren (*mnm*) und den oberen (*mns*) Nasengang. Im Bereiche des mittleren Nasenganges (*mnm*) ist die Kieferhöhle (*sm*) zu sehen, sie ist 6 mm lang, 5 mm hoch und 3½ mm breit. Die Stirnhöhle ist 6½ mm lang, 6 mm hoch und 5 mm breit.

Planche 40.

Grandeur nature. — Enfant de 6 mois ½.

sm sinus maxillaire, *ci* cornet inférieur, *mni* méat inférieur, *cm* cornet moyen, *mnm* méat moyen, *cs* cornet supérieur, *mns* méat supérieur.

Coupe frontale d'une tête d'enfant de 6 mois ½ montre la paroi latérale de la fosse nasale, les cornets inférieur (*ci*), moyen (*cm*) et supérieur (*cs*), les méats inférieur (*mni*), moyen (*mnm*) et supérieur (*mns*). Au niveau du méat moyen (*mnm*) on peut voir le sinus maxillaire (*sm*) long de 6 millim., haut de 5 millim. et large de 3½ millim. Le sinus frontal est long de 6½ millim., haut de 6 millim. et large de 5 millim.

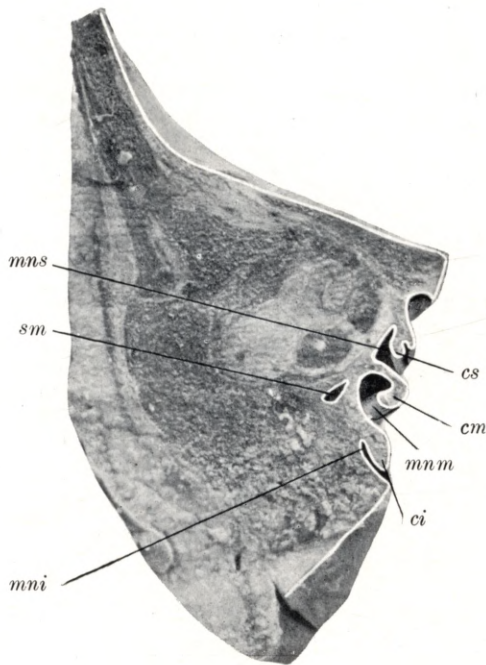
Plate 40.

Natural size. — Child of 6½ months.

sm maxillary antrum, *ci* lower concha, *mni* lower meatus, *cm* middle concha, *mnm* middle meatus, *cs* upper concha, *mns* upper meatus.

Coronal section through the head of a child 6½ months old, shewing the lateral wall of the nasal fossa, the lower (*ci*), middle (*cm*) and upper (*cs*) concha, and the lower (*mni*), middle (*mnm*) and upper (*mns*) meatus. Adjoining the middle meatus (*mnm*) is the maxillary antrum (*sm*), which is 6 mm long, 5 mm high and 3½ mm wide. The frontal sinus is 6½ mm long, 6 mm high and 5 mm wide.

Tafel 40.



Tafel 41.

Frontalschnitt.

Natürliche Grösse. — 6¹/₂ Monate altes Kind.

Planche 41.

Coupe frontale.

Grandeur nature. — Enfant de 6 mois ¹/₂.

Plate 41.

Coronal section.

Natural size. — Child of 6¹/₂ months.

Tafel 41.

Natürliche Grösse. — 6½ Monate altes Kind.

cep cellula ethmoidalis posterior, *cea* cellula ethmoidalis anterior, *lbe* lamina bullae ethmoidalis, *cm* concha media, *mnm* meatus narium medius, *ci* concha inferior, *mni* meatus narium inferior.

Der Frontalschnitt des 6½ Monate alten Kopfes zeigt die äussere Wand der Nasenhöhle, den unteren (*mni*) und den mittleren (*mnm*) Nasengang, die untere (*ci*) und die mittlere (*cm*) Nasenmuschel. Die vordere Siebbeinzelle (*cea*) ist 5½ mm lang, 4 mm hoch und 3 mm breit. Die hintere Siebbeinzelle (*cep*) ist 5½ mm lang, 5 mm hoch und 2 mm breit.

Planche 41.

Grandeur nature. — Enfant de 6 mois ½.

cep cellule ethmoïdale postérieure, *cea* cellule ethmoïdale antérieure, *lbe* lame de la bulle ethmoïdale, *cm* cornet moyen, *mnm* méat moyen, *ci* cornet inférieur, *mni* méat inférieur.

Coupe frontale d'une tête d'enfant de 6 mois ½ montrant la paroi latérale de la fosse nasale, les méats inférieur (*mni*) et moyen (*mnm*), les cornets inférieur (*ci*) et moyen (*cm*). La cellule ethmoïdale antérieure (*cea*) a 5½ millim. de long, 4 millim. de haut et 3 millim. de large. La cellule ethmoïdale postérieure a 5½ millim. de long, 5 millim. de haut et 2 millim. de large.

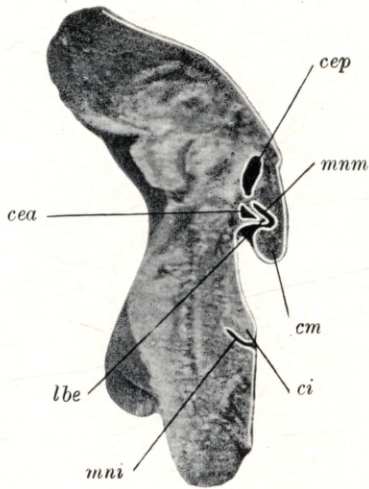
Plate 41.

Natural size. — Child of 6½ months.

cep posterior ethmoidal cell, *cea* anterior ethmoidal cell, *lbe* lamina of ethmoidal bulla, *cm* middle concha, *mnm* middle meatus, *ci* lower concha, *mni* lower meatus.

Coronal section through the head of a child 6½ months old, shewing the lateral wall of the nasal fossa, the lower (*mni*) and middle (*mnm*) meatus, and the lower (*ci*) and middle (*cm*) concha. The anterior ethmoidal cell (*cea*) is 5½ mm long, 4 mm high and 3 mm wide. The posterior ethmoidal cell (*cep*) is 5½ mm long, 5 mm high and 2 mm wide.

Tafel 41.



Tafel 42.
Sagittalschnitt.

Natürliche Grösse. — 6¹/₂ Monate altes Kind.

Planche 42.
Coupe sagittale.

Grandeur nature. — Enfant de 6 mois ¹/₂.

Plate 42.
Longitudinal vertical section.

Natural size. — Child of 6¹/₂ months.

Tafel 42.

Natürliche Grösse. — 6½ Monate altes Kind.

os ostium sphenoidale, *mni* meatus narium inferior, *ci* concha inferior, *mnm* meatus narium medius, *cm* concha media, *mns* meatus narium superior, *cs* concha superior, *mnsr* meatus narium supremus, *csr* concha suprema.

Der Sagittalschnitt des 6½ Monate alten Kopfes zeigt den unteren (*mni*) den mittleren (*mnm*), den oberen (*mns*) und den obersten (*mnsr*) Nasengang, die untere (*ci*), die mittlere (*cm*), die obere (*cs*) und die oberste (*csr*) Nasenmuschel, ferner im hinteren Teile der Nasenhöhle nahe dem Nasendache die Keilbeinhöhlenmündung (*os*). Das ostium sphenoidale (*os*) bildet eine 2 mm weite runde Öffnung.

Planche 42.

Grandeur nature. — Enfant de 6 mois ½.

os ostium du sinus sphénoïdal, *mni* méat inférieur, *ci* cornet inférieur, *mnm* méat moyen, *cm* cornet moyen *mns* méat supérieur, *cs* cornet supérieur, *mnsr* méat suprême, *csr* quatrième cornet.

Coupe sagittale d'une tête d'enfant de 6 mois ½ montrant les méats inférieur (*mni*), moyen (*mnm*), supérieur (*mns*) et suprême (*mnsr*), les cornets inférieur (*ci*), moyen (*cm*), supérieur (*cs*) et suprême (*csr*), de plus à la partie postérieure de la cavité nasale, près du toit de la fosse nasale, l'ostium du sinus sphénoïdal (*os*) formant une ouverture ronde, large de 2 millim.

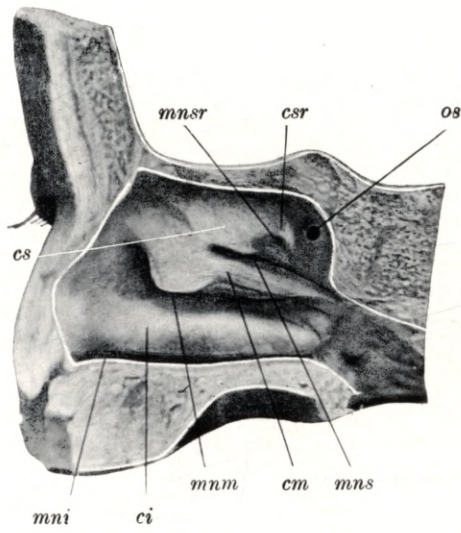
Plate 42.

Natural size. — Child of 6½ months.

os sphenoidal ostium, *mni* lower meatus, *ci* lower concha, *mnm* middle meatus, *cm* middle concha, *mns* upper meatus, *cs* upper concha, *mnsr* uppermost meatus, *csr* uppermost concha.

Longitudinal vertical section through the head of a child aged 6½ months, shewing the lower (*mni*), middle (*mnm*), upper (*mns*) and uppermost (*mnsr*) meatus and the lower (*ci*), middle (*cm*), upper (*cs*) and uppermost (*csr*) concha. At the back part of the nasal fossa, near the roof of the nasal cavity, is the sphenoidal ostium (*os*), a circular aperture 2 mm in diameter.

Tafel 42.



Tafel 43.

Frontalschnitt.

Natürliche Grösse. — 6 $\frac{1}{2}$ Monate altes Kind.

Planche 43.

Coupe frontale.

Grandeur nature. — Enfant de 6 mois $\frac{1}{2}$.

Plate 43.

Coronal section.

Natural size. — Child of 6 $\frac{1}{2}$ months.

Tafel 43.

Natürliche Grösse. — 6½ Monate altes Kind.

ss sinus sphenoidalis, *mni* meatus narium inferior, *ci* concha inferior, *mnm* meatus narium medius
cm concha media, *mns* meatus narium superior.

Der Frontalschnitt eines 6½ Monate alten Kopfes zeigt den unteren (*mni*), mittleren (*mnm*) und oberen (*mns*) Nasengang, die untere (*ci*), mittlere (*cm*) Nasenmuschel und die Keilbeinhöhle (*ss*). Die Keilbeinhöhle (*ss*) ist 5 mm lang, 4½ mm breit und 4 mm hoch.

Planche 43.

Grandeur nature. — Enfant de 6 mois ½.

ss sinus sphénoïdal, *mni* méat inférieur, *ci* cornet inférieur, *mnm* méat moyen, *cm* cornet moyen,
mns méat supérieur.

Coupe frontale de la tête d'un enfant de 6 mois ½ montrant les méats inférieur (*mni*), moyen (*mnm*) et supérieur (*mns*), les cornets inférieur (*ci*) et moyen (*cm*) et le sinus sphénoïdal (*ss*). Le sinus sphénoïdal (*ss*) a 5 millim. de long, 4½ millim. de large et 4 millim. de haut.

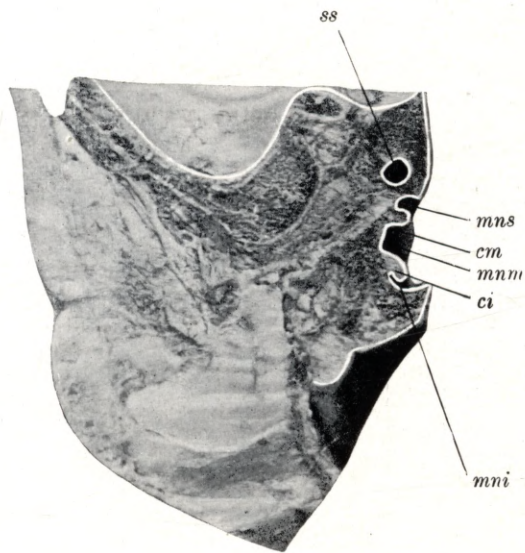
Plate 43.

Natural size. — Child of 6½ months.

ss sphenoidal sinus, *mni* lower meatus, *ci* lower concha, *mnm* middle meatus, *cm* middle concha,
mns upper meatus.

Coronal section through the head of a child aged 6½ months, shewing the lower (*mni*), middle (*mnm*) and upper (*mns*) meatus, the lower (*ci*), and middle (*cm*) concha and the sphenoidal sinus (*ss*). The sphenoidal sinus (*ss*) is 5 mm long, 4½ mm wide and 4 mm high.

Tafel 43.



Tafel 44.
Sagittalschnitt.

Natürliche Grösse. — 7 Monate altes Kind.

Planche 44.
Coupe sagittale.

Grandeur nature. — Enfant de 7 mois.

Plate 44.
Longitudinal vertical section.

Natural size. — Child of 7 months.

Tafel 44.

Natürliche Grösse. — 7 Monate altes Kind.

sm sinus maxillaris.

Der Sagittalschnitt eines 7 Monate alten Kopfes zeigt die 22 mm lange, 6 mm breite und 4 mm hohe Kieferhöhle.

Planche 44.

Grandeur nature. — Enfant de 7 mois.

sm sinus maxillaire.

Coupe sagittale de la tête d'un enfant de 7 mois montrant le sinus maxillaire long de 22 millim. large de 6 millim. et haut de 4 millim.

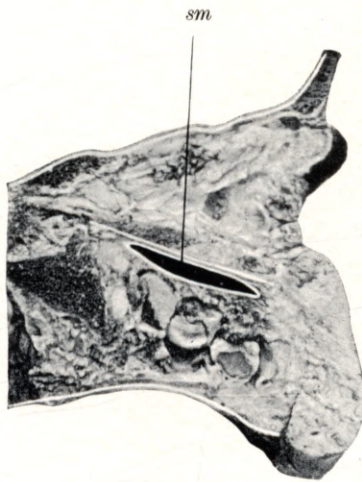
Plate 44.

Natural size. — Child of 7 months.

sm maxillary antrum.

Longitudinal vertical section through the head of a child aged 7 months, shewing the maxillary antrum, which is 22 mm long, 6 mm wide and 4 mm high.

Tafel 44.



Tafel 45.

Frontalschnitt.

Natürliche Grösse. — 7 Monate altes Kind.

Planche 45.

Coupe frontale.

Grandeur nature. — Enfant de 7 mois.

Plate 45.

Coronal section.

Natural size. — Child of 7 months.

Tafel 45.

Natürliche Grösse. — 7 Monate altes Kind.

sm sinus maxillaris, *mni* meatus narium inferior, *ci* concha inferior, *mnm* meatus narium medius, *cm* concha media, *mns* meatus narium superior, *cs* concha superior, *os* ostium sphenoidale.

Der Frontalschnitt eines 7 Monate alten Kopfes zeigt die 16 mm lange, 5 mm hohe und 4 mm breite Kieferhöhle (*sm*), den unteren (*mni*), den mittleren (*mnm*) und den oberen (*mns*) Nasengang, die untere (*ci*), die mittlere (*cm*) und die obere (*cs*) Nasenmuschel, ferner das $\frac{1}{2}$ mm weite ostium sphenoidale (*os*), welches in eine 2 mm weite Keilbeinhöhle führt.

Planche 45.

Grandeur nature. — Enfant de 7 mois.

sm sinus maxillaire, *mni* méat inférieur, *ci* cornet inférieur, *mnm* méat moyen, *cm* cornet moyen, *mns* méat supérieur, *cs* cornet supérieur, *os* ostium du sinus sphénoïdal.

Coupe frontale de la tête d'un enfant de 7 mois montrant le sinus maxillaire (*sm*) long de 16 millim., haut de 5 millim. et large de 4 millim., les méats inférieur (*mni*), moyen (*mnm*) et supérieur (*mns*), les cornets inférieur (*ci*), moyen (*cm*) et supérieur (*cs*), de plus l'ostium du sinus sphénoïdal (*os*) large de $\frac{1}{2}$ millim. conduisant dans le sinus sphénoïdal large de 2 millim.

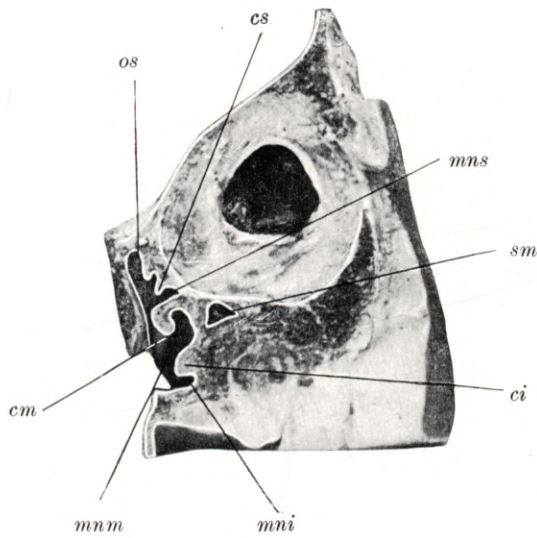
Plate 45.

Natural size. — Child of 7 months.

sm maxillary antrum, *mni* lower meatus, *ci* lower concha, *mnm* middle meatus, *cm* middle concha, *mns* upper meatus, *cs* upper concha, *os* sphenoidal ostium.

Coronal section through the head of a child aged 7 months, shewing the maxillary antrum (*sm*), measuring 16 mm in length, 5 mm in height and 4 mm in width, the lower (*mni*), middle (*mnm*) and upper (*mns*) meatus, the lower (*ci*), middle (*cm*) and upper (*cs*) concha and the sphenoidal ostium. This orifice, $\frac{1}{2}$ mm in diameter, leads into the sphenoidal sinus, which is 2 mm wide.

Tafel 45.



Tafel 46.

Horizontalschnitt.

Natürliche Grösse. — 8 Monate altes Kind.

Planche 46.

Coupe horizontale.

Grandeur nature. — Enfant de 8 mois.

Plate 46.

Horizontal section.

Natural size. — Child of 8 months.

Tafel 46.

Natürliche Grösse. — 8 Monate altes Kind.

sm sinus maxillaris, *om* ostium maxillare, *dnl* ductus nasolacrimalis, *cm* concha media, *mnm* meatus narium medius.

Der Horizontalschnitt eines 8 Monate alten Kopfes zeigt die Kieferhöhle (*sm*), ihre Mündung (*om*), den ductus nasolacrimalis (*dnl*), den mittleren Nasengang (*mnm*) und die untere Nasenmuschel (*ci*). Die Kieferhöhle (*sm*) ist 13 mm lang, 10 mm hoch und 5 mm breit. Das vorne gelegene ostium maxillare (*om*) mündet in dem mittleren Nasengang (*mnm*), der ductus nasolacrimalis (*dnl*) mündet im unteren Nasengang (*mni*).

Planche 46.

Grandeur nature. — Enfant de 8 mois.

sm sinus maxillaire, *om* ostium du sinus maxillaire, *dnl* conduit nasolacrymal, *cm* cornet moyen, *mnm* méat moyen.

Coupe horizontale d'une tête d'enfant de 8 mois montrant le sinus maxillaire (*sm*), son ostium (*om*), le conduit nasolacrymal (*dnl*), le méat moyen (*mnm*) et le cornet inférieur (*ci*). Le sinus maxillaire a 13 millim. de long, 10 millim. de haut et 5 millim. de large. L'ostium du sinus maxillaire situé en avant (*om*) s'ouvre dans le méat moyen (*mnm*); le conduit nasolacrymal (*dnl*) s'ouvre dans le méat inférieur (*mni*).

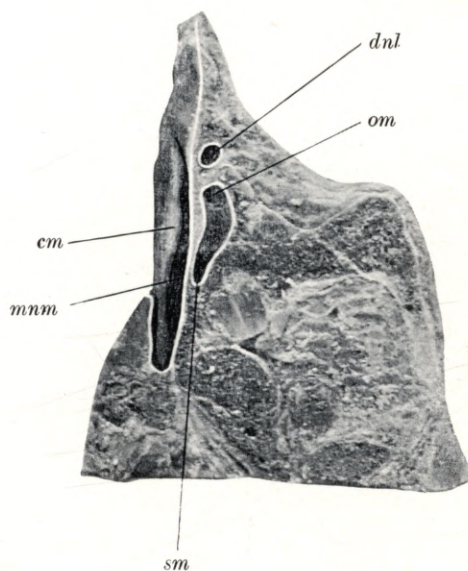
Plate 46.

Natural size. — Child of 8 months.

sm maxillary antrum, *om* maxillary ostium, *dnl* nasal duct, *cm* middle concha, *mnm* middle meatus.

Horizontal section through the head of a child aged 8 months, shewing the maxillary antrum (*sm*) and its orifice (*om*), the nasal duct (*dnl*), the middle meatus (*mnm*) and the lower concha (*ci*). The maxillary antrum (*sm*) is 13 mm long, 10 mm high and 5 mm wide. Its orifice (*om*) is situated anteriorly and opens into the middle meatus (*mnm*). The nasal duct (*dnl*) opens into the lower meatus (*mni*).

Tafel 46.



Tafel 47.

Horizontalschnitt.

Natürliche Grösse. — 8 Monate altes Kind.

Planche 47.

Coupe horizontale.

Grandeur nature. — Enfant de 8 mois.

Plate 47.

Horizontal section.

Natural size. — Child of 8 months.

Tafel 47.

Natürliche Grösse. — 8 Monate altes Kind.

sf sinus frontalis, *pu* processus uncinatus, *cea* cellula ethmoidalis anterior, *cep* cellula ethmoidalis posterior, *ss* sinus sphenoidalis, *os* ostium sphenoidale, *cn* cavum narium, *s* septum, *mns* meatus narium superior, *cs* concha superior.

Der Horizontalschnitt eines 8 Monate alten Kopfes ist am obersten Teile des mittleren Nasenganges geführt und zeigt die Frühform der Stirnhöhle, den recessus frontalis (*sf*), den processus uncinatus (*pu*), die vorderen Siebbeinzellen (*cea*), die hinteren Siebbeinzellen (*cep*), die Keilbeinhöhle (*ss*), den oberen Nasengang (*mns*), die obere Muschel (*cs*), den oberen Teil der Nasenhöhle (*cn*) und die Nasenscheidewand (*s*). Die Stirnhöhle (*sf*) ist 8 mm hoch, 5 mm lang und 2 mm breit. Die vordere Siebbeinzellen (*cea*) sind 4—6½ mm hoch, 4½ mm lang und 2—4 mm breit. Die hintere Siebbeinzellen (*cep*) sind 4—5 mm hoch, 2½—3½ mm lang und 2 mm breit. Die Keilbeinhöhle (*ss*) ist 6 mm hoch, 5½ mm lang und 5 mm breit, ihre Mündung (*os*) bildet eine 1 mm weite runde Öffnung.

Planche 47.

Grandeur nature. — Enfant de 8 mois.

sf sinus frontal, *pu* processus uncinatus, *cea* cellule ethmoïdale antérieure, *cep* cellule ethmoïdale postérieure, *ss* sinus sphénoïdal, *os* ostium du sinus sphénoïdal, *cn* cavité nasale, *s* septum, *mns* méat supérieur, *cs* cornet supérieur.

Coupe horizontale d'une tête d'enfant de 8 mois passant par la partie supérieure du méat moyen et montrant la forme primitive du sinus frontal, le recessus frontal (*sf*), le processus uncinatus (*pu*), les cellules ethmoïdales antérieures (*cea*), les cellules ethmoïdales postérieures (*cep*), le sinus sphénoïdal (*ss*), le méat supérieur (*mns*), le cornet supérieur (*cs*), la partie supérieure de la cavité nasale (*cn*) et le septum (*s*). Le sinus frontal a 8 millim. de haut, 5 millim. de long et 2 millim. de large. Les cellules ethmoïdales antérieures (*cea*) ont de 4 à 6½ millim. de haut, 4½ millim. de long et 2 à 4 millim. de large. Les cellules ethmoïdales postérieures (*cep*) ont de 4 à 5 millim. de haut, de 2½ à 3½ millim. de large. Le sinus sphénoïdal (*ss*) a 6 millim. de haut, 5½ millim. de long et 5 millim. de large; son ostium (*os*) forme une ouverture ronde, large de 1 millim.

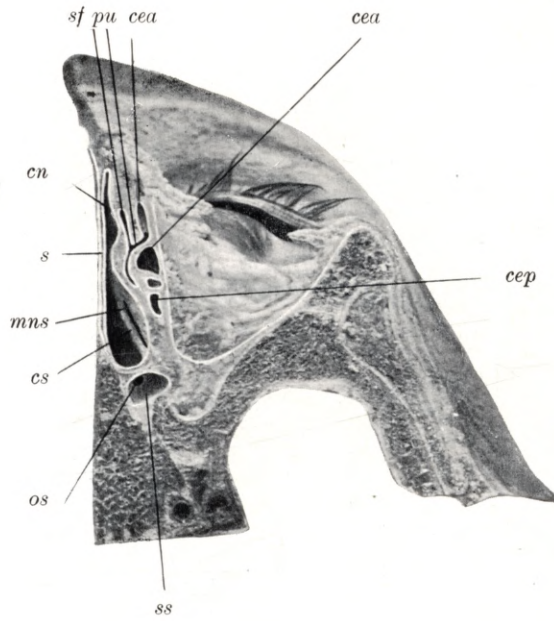
Plate 47.

Natural size. — Child of 8 months.

sf frontal sinus, *pu* uncinat process, *cea* anterior ethmoidal cell, *cep* posterior ethmoidal cell, *ss* sphenoidal sinus, *os* sphenoidal ostium, *cn* nasal cavity, *s* septum, *mns* upper meatus, *cs* upper concha.

Horizontal section through the head of a child aged 8 months, carried along the top of the middle meatus and shewing the early developmental stage of the frontal sinus, the frontal recess (*sf*), the uncinat process (*pu*), the anterior (*cea*) and posterior ethmoidal cells (*cep*), the sphenoidal sinus (*ss*), upper meatus (*mns*), upper concha (*cs*), upper part of the nasal cavity (*cn*) and septum (*s*). The frontal sinus (*sf*) is 8 mm high, 5 mm long and 2 mm wide. The anterior ethmoidal cells (*cea*) are 4 to 6½ mm high, 4½ mm long and 2 to 4 mm wide. The posterior ethmoidal cells (*cep*) are 4 to 5 mm high, 2½ to 3½ mm long and 2 mm wide. The sphenoidal sinus (*ss*) is 6 mm high, 5½ mm long and 5 mm wide. Its ostium (*os*) is a circular opening, one mm in diameter.

Tafel 47.



Tafel 48.

Horizontalschnitt.

Natürliche Grösse. — 8 Monate altes Kind.

Planche 48.

Coupe horizontale.

Grandeur nature. — Enfant de 8 mois.

Plate 48.

Horizontal section.

Natural size. — Child of 8 months.

Tafel 48.

Natürliche Grösse. — 8 Monate altes Kind.

sm sinus maxillaris, *dnl* ductus nasolacrimalis, *c* concha inferior, *mnm* meatus narium medius.

Der Horizontalschnitt eines 8 Monate alten Kopfes zeigt die Kieferhöhle (*sm*), den ductus nasolacrimalis (*dnl*), den mittleren Nasengang (*mnm*) und die untere Nasenmuschel (*ci*). Die Kieferhöhle (*sm*) ist 10 mm lang, 5 mm hoch und 4½ mm breit.

Planche 48.

Grandeur nature. — Enfant de 8 mois.

sm sinus maxillaire, *dnl* conduit nasolacrimal, *ci* cornet inférieur, *mnm* méat moyen.

Coupe horizontale d'une tête d'enfant de 8 mois montrant le sinus maxillaire (*sm*), le conduit nasolacrimal (*dnl*), le méat moyen (*mnm*) et le cornet inférieur (*ci*). Le sinus maxillaire (*sm*) a 10 millim. de long, 5 millim. de haut et 4½ millim. de large.

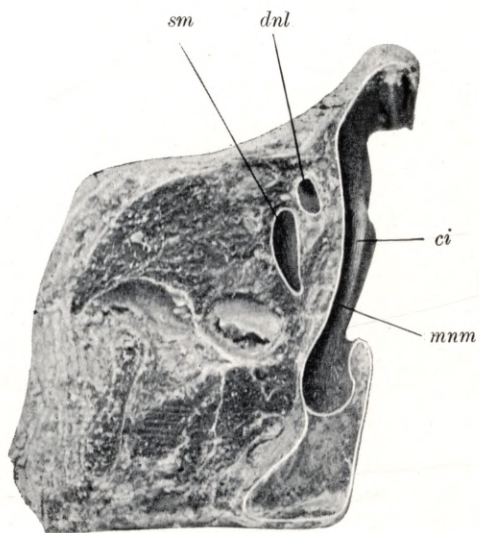
Plate 48.

Natural size. — Child of 8 months.

sm maxillary antrum, *dnl* nasal duct, *ci* lower concha, *mnm* middle meatus.

Horizontal section through the head of a child aged 8 months, shewing the maxillary antrum (*sm*), the nasal duct (*dnl*), the middle meatus (*mnm*) and the lower concha (*ci*). The maxillary antrum (*sm*) is 10 mm long, 5 mm high and 4½ mm wide.

Tafel 48.



Tafel 49.

Horizontalschnitt.

Natürliche Grösse. — 8 Monate altes Kind.

Planche 49.

Coupe horizontale.

Grandeur nature. — Enfant de 8 mois.

Plate 49.

Horizontal section.

Natural size. — Child of 8 months.

Tafel 49.

Natürliche Grösse. — 8 Monate altes Kind.

sf sinus frontalis, *cea* cellula ethmoidalis anterior, *pu* processus uncinatus, *mnm* meatus narium medius, *cep* cellula ethmoidalis posterior, *ss* sinus sphenoidalis, *cn* cavum narium, *s* septum.

Der Horizontalschnitt eines 8 Monate alten Kopfes ist am obersten Teile des mittleren Nasenganges (*mnm*) geführt und zeigt die Frühform der Stirnhöhle (*sf*), den recessus frontalis, den processus uncinatus (*pu*), die vordere Siebbeinzelle (*cea*), die hintere Siebbeinzelle (*cep*), den mittleren Nasengang (*mnm*), die Keilbeinhöhle (*ss*), den oberen Teil der Nasenhöhle (*cn*) und die Nasenscheidewand (*s*). Die Stirnhöhle (*sf*) ist $5\frac{1}{2}$ mm hoch, 5 mm lang und 3 mm breit. Die vorderen Siebbeinzellen (*cea*) sind 6—7 mm lang, 5—7 mm hoch und $3-4\frac{1}{2}$ mm breit. Die hinteren Siebbeinzellen (*cep*) sind $2\frac{1}{2}$ —4 mm lang, 2—3 mm hoch und $1\frac{1}{2}$ —2 mm breit. Die Keilbeinhöhle (*ss*) ist 9 mm hoch, 6 mm breit und 5 mm lang. Das ostium sphenoidale ist 1 mm weit.

Planche 49.

Grandeur nature. — Enfant de 8 mois.

sf sinus frontal, *cea* cellule ethmoïdale antérieure, *pu* processus uncinatus, *mnm* méat moyen, *cep* cellule ethmoïdale postérieure, *ss* sinus sphénoïdal, *cn* cavité nasale, *s* septum.

Coupe horizontale d'une tête d'enfant de 8 mois passant par la partie supérieure du méat moyen (*mnm*) et montrant la forme précoce du sinus frontal (*sf*), le recessus frontal, le processus uncinatus (*pu*), la cellule ethmoïdale antérieure (*cea*), la cellule ethmoïdale postérieure (*cep*), le méat moyen (*mnm*), le sinus sphénoïdal (*ss*), la partie supérieure de la cavité nasale (*cn*) et le septum (*s*). Le sinus frontal (*sf*) a $5\frac{1}{2}$ millim. de haut, 5 millim. de long et 3 millim. de large. Les cellules ethmoïdales antérieures (*cea*) ont de 6 à 7 millim. de long, de 5 à 7 millim. de haut et de 3 à $4\frac{1}{2}$ millim. de large. Les cellules ethmoïdales postérieures ont de $2\frac{1}{2}$ à 4 millim. de long, de 2 à 3 millim. de haut et de $1\frac{1}{2}$ à 2 millim. de large. Le sinus sphénoïdal (*ss*) a 9 millim. de haut, 6 millim. de large et 5 millim. de long. Son ostium a 1 millim. de large.

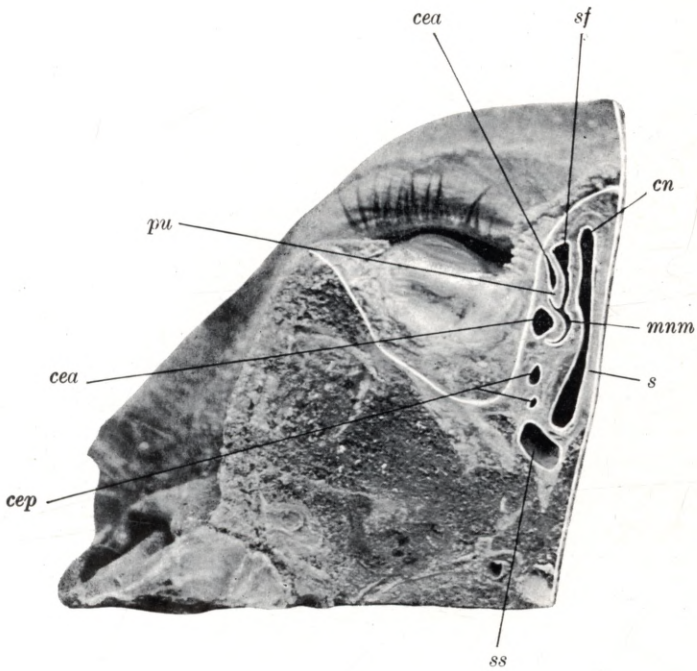
Plate 49.

Natural size. — Child of 8 months.

sf frontal sinus, *cea* anterior ethmoidal cell, *pu* uncinuate process, *mnm* middle meatus, *cep* posterior ethmoidal cell, *ss* sphenoidal sinus, *cn* nasal cavity, *s* septum.

Horizontal section through the head of a child aged 8 months, carried through the highest part of the middle meatus (*mnm*) and shewing the frontal sinus (*sf*) in an early stage of its development as frontal recess, the uncinuate process (*pu*), anterior (*cea*) and posterior (*cep*) ethmoidal cells, middle meatus (*mnm*), sphenoidal sinus (*ss*), the upper portion of the nasal cavity (*cn*) and the septum (*s*). The frontal sinus (*sf*) is $5\frac{1}{2}$ mm high, 5 mm long and 3 mm wide. The anterior ethmoidal cells (*cea*) are 6 to 7 mm long, 5 to 7 mm high and 3 to $4\frac{1}{2}$ mm wide. The posterior ethmoidal cells (*cep*) are $2\frac{1}{2}$ to 4 mm long, 2 to 3 mm high and $1\frac{1}{2}$ to 2 mm wide. The sphenoidal sinus (*ss*) is 9 mm high, 6 mm wide and 5 mm long. The sphenoidal ostium is one mm in diameter.

Tafel 49.



Tafel 50.

Horizontalschnitt.

Natürliche Grösse. — 11 Monate altes Kind.

Planche 50.

Coupe horizontale.

Grandeur nature. — Enfant de 11 mois.

Plate 50.

Horizontal section.

Natural size. — Child of 11 months.

Tafel 50.

Natürliche Grösse. — 11 Monate altes Kind.

sm sinus maxillaris, *dnl* ductus nasolacrimalis.

Der Horizontalschnitt eines 11 Monate alten Kopfes zeigt die 14 mm lange, 9 mm hohe und 5 mm breite Kieferhöhle (*sm*) und den ductus nasolacrimalis (*dnl*), welcher in den unteren Nasengang mündet.

Planche 50.

Grandeur nature. — Enfant de 11 mois.

sm sinus maxillaire, *dnl* conduit nasolacrimal.

Coupe horizontale d'une tête d'enfant de 11 mois montrant le sinus maxillaire (*sm*) long de 14 millim., haut de 9 millim. et large de 5 millim. et le conduit nasolacrimal (*dnl*), qui s'ouvre dans le méat inférieur.

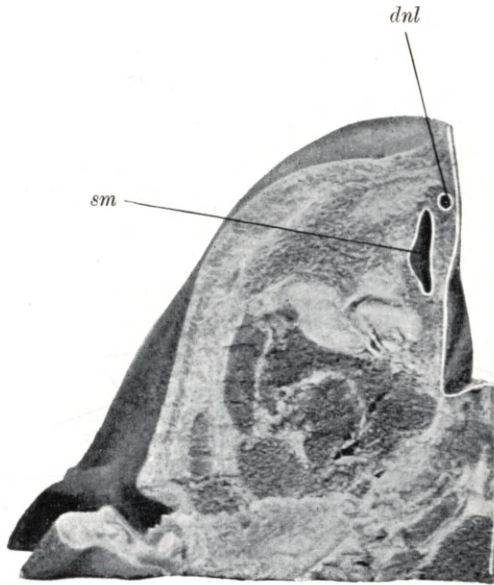
Plate 50.

Natural size. — Child of 11 months.

sm maxillary antrum, *dnl* nasal duct.

Horizontal section through the head of a child aged 11 months, shewing the maxillary antrum (*sm*) which is 14 mm long, 9 mm high and 5 mm wide, and the nasal duct (*dnl*) opening into the lower meatus.

Tafel 50.



Tafel 51.

Frontalschnitt.

Natürliche Grösse. — 12 Monate altes Kind.

Planche 51.

Coupe frontale.

Grandeur nature. — Enfant de 12 mois.

Plate 51.

Coronal section.

Natural size. — Child of 12 months.

Tafel 51.

Natürliche Grösse. — 11 Monate altes Kind.

ci concha inferior, *mni* meatus narium inferior, *cm* concha media, *pu* processus uncinatus, *hs* hiatus semilunaris, *be* bulla ethmoidalis, *cea* cellula ethmoidalis anterior, *mns* meatus narium superior, *cs* concha superior, *cep* cellula ethmoidalis posterior.

Der Frontalschnitt eines 11 Monate alten Kopfes zeigt den unteren (*mni*), mittleren und oberen (*mns*) Nasengang, die untere (*ci*), mittlere (*cm*) und obere (*cs*) Nasenmuschel, die vordere Siebbeinzelle (*cea*) und die hintere Siebbeinzelle (*cep*). Im mittleren Nasengang durch den Wegfall der mittleren Muschel (*cm*) ist das Gebiet des hiatus semilunaris (*hs*), begrenzt vom processus uncinatus (*pu*) und von der bulla ethmoidalis (*be*), freigelegt. Die $8\frac{1}{2}$ mm hohe, $4\frac{1}{2}$ mm lange und 4 mm breite vordere Siebbeinzelle (*cea*) mündet oberhalb der bulla ethmoidalis (*be*).

Planche 51.

Grandeur nature. — Enfant de 11 mois.

ci cornet inférieur, *mni* méat inférieur, *cm* cornet moyen, *pu* processus uncinatus, *hs* hiatus semilunaire, *be* bulle ethmoïdale, *cea* cellule ethmoïdale antérieure, *mns* méat supérieur, *cs* cornet supérieur, *cep* cellule ethmoïdale postérieure.

Coupe frontale d'une tête d'enfant de 11 mois montrant les méats inférieur (*mni*), moyen et supérieur (*mns*), les cornets inférieur (*ci*), moyen (*cm*) et supérieur (*cs*), la cellule ethmoïdale antérieure (*cea*) et la cellule ethmoïdale postérieure (*cep*). Dans le méat moyen, par l'ablation du cornet moyen (*cm*), la région de l'hiatus semilunaire (*hs*), limitée par le processus uncinatus (*pu*) et la bulle ethmoïdale (*be*), est mise à nu. La cellule ethmoïdale antérieure (*cea*) haute de $8\frac{1}{2}$ millim., longue de $4\frac{1}{2}$ millim. et large de 4 millim. s'ouvre au-dessus de la bulle ethmoïdale (*be*).

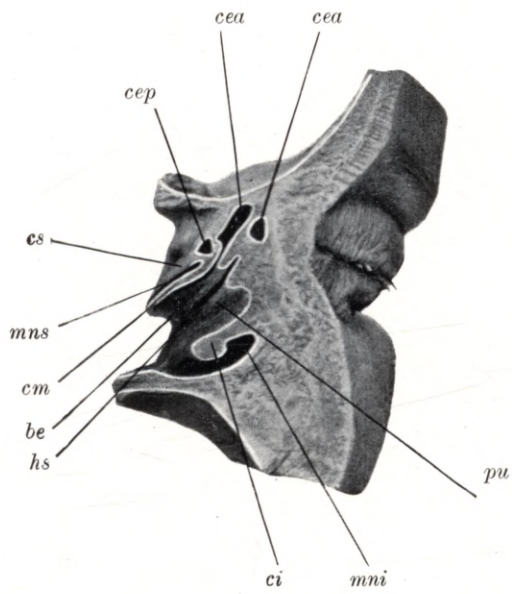
Plate 51.

Natural size. — Child of 11 months.

ci lower concha, *mni* lower meatus, *cm* middle concha, *pu* uncinat process, *hs* semilunar hiatus, *be* ethmoidal bulla, *cea* anterior ethmoidal cell, *mns* upper meatus, *cs* upper concha, *cep* posterior ethmoidal cell.

Coronal section through the head of a child aged 11 months, shewing the lower (*mni*), middle and upper (*mns*) meatus, the lower (*ci*), middle (*cm*) and upper (*cs*) concha, the anterior (*cea*) and posterior (*cep*) ethmoidal cells. In the middle meatus, the region of the semilunar hiatus (*hs*), has been exposed through the removal of the middle concha (*cm*). The semilunar hiatus is enclosed between the uncinat process (*pu*) and the ethmoidal bulla (*be*). The anterior ethmoidal cell (*cea*), which is $8\frac{1}{2}$ mm high, $4\frac{1}{2}$ mm long and 4 mm wide, opens above the ethmoidal bulla (*be*).

Tafel 51. ♡



Tafel 52.

Frontalschnitt.

Natürliche Grösse. — 12 Monate altes Kind.

Planche 52.

Coupe frontale.

Grandeur nature. — Enfant de 12 mois.

Plate 52.

Coronal section.

Natural size. — Child of 12 months.

Tafel 52.

Natürliche Grösse. — 12 Monate altes Kind.

rf recessus frontalis, *pu* processus uncinatus, *be* lamina bullae ethmoidalis, *hs* hiatus semilunaris, *ci* concha inferior, *mni* meatus narium inferior, *cm* concha media, *mns* meatus narium superior, *cs* concha superior, *dnl* ductus nasolacrimalis.

Der Frontalschnitt des 12 Monate alten Kopfes ist etwas schräg geführt und zeigt die Stirnhöhle in ihrer frühen Form eines recessus frontalis (*rf*), welcher die Basis des Schuppenteiles des Stirnbeines erreicht und 6 mm hoch, 5 mm lang und 5 mm breit ist. Der recessus frontalis (*rf*) mündet oberhalb des hiatus semilunaris (*hs*), welchen die bulla ethmoidalis (*be*) und der processus uncinatus (*pu*) begrenzt. Ein Teil der mittleren (*cm*) und oberen (*cs*) Nasenmuschel ist entfernt worden um das Gebiet des hiatus semilunaris (*hs*) frei zu legen. Im Bereiche des mittleren Nasenganges und der unteren Nasenmuschel (*ci*) ist in einer Länge von 13 mm der Verlauf des ductus nasolacrimalis (*dnl*) zu sehen.

Planche 52.

Grandeur nature. — Enfant de 12 mois.

rf recessus frontal, *pu* processus uncinatus, *be* lame de la bulle ethmoïdale, *hs* hiatus semilunaire, *ci* cornet inférieur, *mni* méat inférieur, *cm* cornet moyen, *mns* méat supérieur, *cs* cornet supérieur, *dnl* conduit nasolacrimal.

La coupe frontale d'une tête d'enfant de 12 mois est légèrement oblique et montre le sinus frontal dans la forme précoce d'un recessus frontal (*rf*), qui atteint la base de la squame de l'os frontal et est haut de 6 millim., long de 5 millim. et large de 5 millim. Le recessus frontal (*rf*) se termine au dessus de l'hiatus semilunaire (*hs*), qui est limité par la bulle ethmoïdale (*be*) et le processus uncinatus (*pu*). Une partie des cornets moyen (*cm*) et supérieur (*cs*) a été enlevée, pour libérer la région de l'hiatus semilunaire (*hs*). Au niveau du méat moyen et du cornet inférieur (*ci*) on peut voir le conduit nasolacrimal (*dnl*) sur une longueur de 13 millim.

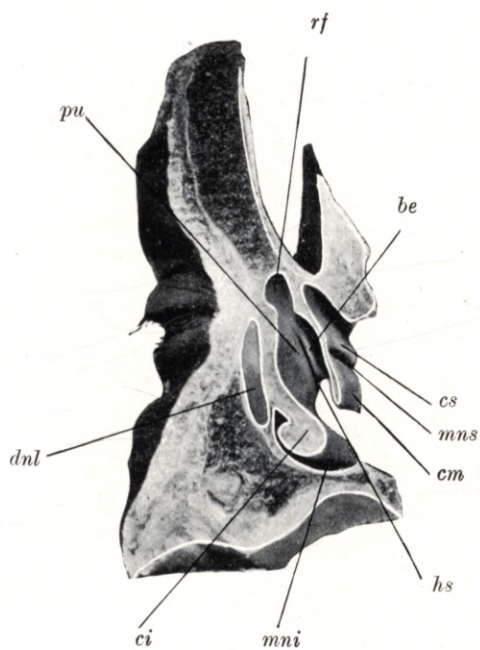
Plate 52.

Natural size. — Child of 12 months.

rf frontal recess, *pu* uncinat process, *be* lamina of ethmoidal bulla, *hs* semilunar hiatus, *ci* lower concha, *mni* lower meatus, *cm* middle concha, *mns* upper meatus, *cs* upper concha, *dnl* nasal duct.

Coronal section through the head of a child aged 12 months, cut in a slightly oblique direction, so as to shew the frontal sinus in an earlier stage of its development as frontal recess (*rf*); the sinus reaches the base of the squamous part of the frontal bone and is 6 mm high, 5 mm long and 5 mm wide. The opening of the frontal recess (*rf*) lies above the semilunar hiatus (*hs*) which is enclosed between the ethmoidal bulla (*be*) and the uncinat process (*pu*). Portions of the middle (*cm*) and upper (*cs*) conchae have been removed so as to expose the region of the semilunar hiatus (*hs*). Adjoining the middle meatus and the lower concha (*ci*) a portion, 13 mm long, of the nasal duct (*dnl*) can be seen.

Tafel 52.



Tafel 53.

Frontalschnitt.

Natürliche Grösse. — 12 Monate altes Kind.

Planche 53.

Coupe frontale.

Grandeur nature. — Enfant de 12 mois.

Plate 53.

Coronal section.

Natural size. — Child of 12 months.

Tafel 53.

Natürliche Grösse. — 12 Monate altes Kind.

sm sinus maxillaris, *hs* hiatus semilunaris, *cep* cellula ethmoidalis posterior, *ci* concha inferior, *mni* meatus narium inferior, *cm* concha media, *mnm* meatus narium medius, *cs* concha superior, *mns* meatus narium superior, *s* septum.

Der Frontalschnitt eines 12 Monate alten Kopfes zeigt die rechte Nasenhöhle, den Boden, das Dach, die innere und die äussere Wand der Nasenhöhle. An der äusseren Nasenhöhlenwand sind die untere (*ci*), die mittlere (*cm*) und die obere (*cs*) Nasenmuschel, der untere (*mni*), der mittlere (*mnm*) und der obere (*mns*) Nasengang zu übersehen. Im mittleren Nasengang (*mnm*) ist das hintere Ende des hiatus semilunaris (*hs*), im Bereiche des mittleren Nasenganges (*mnm*) und der unteren Muschel (*ci*) die Kieferhöhle (*sm*) und im Bereiche des oberen Nasenganges (*mns*) die hinteren Siebbeinzellen (*cep*) zu sehen. Die Kieferhöhle (*sm*) ist 11 mm lang, 8 mm breit und 7 mm hoch. Die Siebbeinzellen haben eine Ausbreitung von 2—4 mm.

Planche 53.

Grandeur nature. — Enfant de 12 mois.

sm sinus maxillaire, *hs* hiatus semilunaire, *cep* cellule ethmoïdale postérieure, *ci* cornet inférieur, *mni* méat inférieur, *cm* cornet moyen, *mnm* méat moyen, *cs* cornet supérieur, *mns* méat supérieur, *s* septum.

La coupe frontale d'une tête d'un enfant de 12 mois montre la fosse nasale droite, le plancher, le toit, la paroi interne et externe de la fosse nasale. Sur la paroi externe de la fosse nasale on voit les cornets inférieur (*ci*), moyen (*cm*) et supérieur (*cs*), les méats inférieur (*mni*), moyen (*mnm*) et supérieur (*mns*). On peut voir dans le méat moyen (*mnm*) la partie postérieure de l'hiatus semilunaire (*hs*), au niveau du méat moyen (*mnm*) et du cornet inférieur (*ci*) le sinus maxillaire (*sm*) et au niveau du méat supérieur (*mns*) les cellules ethmoïdales postérieures (*cep*). Le sinus maxillaire (*sm*) est long de 11 millim., large de 8 millim. et haut de 7 millim. Les cellules ethmoïdales ont une étendue de 2 à 4 millim.

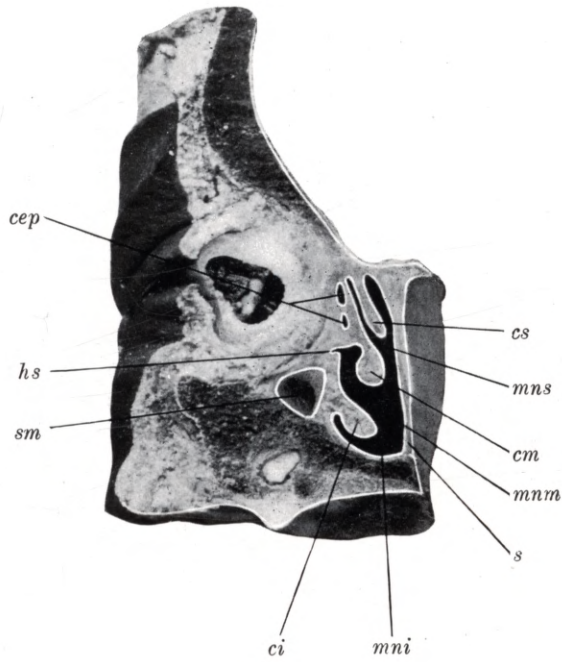
Plate 53.

Natural size. — Child of 12 months.

sm maxillary antrum, *hs* semilunar hiatus, *cep* posterior ethmoidal cell, *ci* lower concha, *mni* lower meatus, *cm* middle concha, *mnm* middle meatus, *cs* upper concha, *mns* upper meatus, *s* septum.

Coronal section through the head of a child aged 12 months, shewing the right nasal fossa, its floor, roof, mesial and lateral walls. In the lateral wall, the lower (*ci*), middle (*cm*), and upper (*cs*) concha, the lower (*mni*), middle (*mnm*), and upper (*mns*) meatus are shewn. In the middle meatus (*mnm*) the posterior extremity of the semilunar hiatus (*hs*) is visible; adjoining the middle meatus (*mnm*) and lower concha (*ci*) is the maxillary antrum (*sm*), adjoining the upper meatus are the posterior ethmoidal cells (*cep*). The maxillary antrum (*sm*) is 11 mm long, 8 mm wide and 7 mm high. The diameter of the ethmoidal cells is between 2 and 4 mm.

Tafel 53.



Tafel 54.
Sagittalschnitt.

Natürliche Grösse. — 12 Monate altes Kind.

Planche 54.
Coupe sagittale.

Grandeur nature. — Enfant de 12 mois.

Plate 54.
Longitudinal vertical section.

Natural size. — Child of 12 months.

Tafel 54.

Natürliche Grösse. — 12 Monate altes Kind.

rf recessus frontalis, *cei* cellula ethmoidalis anterior, *be* bulla ethmoidalis, *cep* cellula ethmoidalis posterior, *pu* processus uncinatus, *hs* hiatus semilunaris, *ci* concha inferior, *mni* meatus narium inferior, *cm* concha media, *mnm* meatus narium medius, *cs* concha superior, *mns* meatus narium superior, *s* septum.

Der Sagittalschnitt eines 12 Monate alten Kopfes zeigt einen kleinen recessus frontalis (*rf*) knapp ober dem vorderen Ende des hiatus semilunaris (*hs*), welchen der processus uncinatus (*pu*) und die bulla ethmoidalis (*be*) begrenzt. Im vorderen Teil des hiatus semilunaris (*hs*) mündet die vordere Siebbeinzelle (*cea*), die 9 mm lang, 8 mm hoch und 6 mm breit ist. Die bulla ethmoidalis (*be*) hat eine Ausdehnung von 3—4 mm. Die hintere Siebbeinzelle (*cep*) ist 8 mm breit, 5 mm lang und hoch. Der Schnitt zeigt ferner einen Teil der unteren (*ci*), mittleren (*cm*) und oberen (*cs*) Muschel, des unteren (*mni*), mittleren (*mnm*) und oberen (*mns*) Nasenganges.

Planche 54.

Grandeur nature. — Enfant de 12 mois.

rf recessus frontal, *cei* cellule ethmoïdale antérieure, *be* bulle ethmoïdale, *cep* cellule ethmoïdale postérieure, *pu* processus uncinatus, *hs* hiatus semilunaire, *ci* cornet inférieur, *mni* méat inférieur, *cm* cornet moyen, *mnm* méat moyen, *cs* cornet supérieur, *mns* méat supérieur, *s* septum.

La coupe sagittale de la tête d'un enfant de 12 mois montre un petit recessus frontal (*rf*), juste à l'extrémité antérieure de l'hiatus semilunaire (*hs*), limité par le processus uncinatus (*pu*) et la bulle ethmoïdale (*be*). Dans la partie antérieure de l'hiatus semilunaire (*hs*) se termine la cellule ethmoïdale antérieure (*cea*), qui est longue de 9 millim., haute de 8 millim. et large de 6 millim. La bulle ethmoïdale (*be*) a une étendue de 3 à 4 millim. La cellule ethmoïdale postérieure (*cep*) a une largeur de 8 millim., une longueur et une hauteur de 5 millim. La coupe montre de plus une partie des cornets inférieur (*ci*), moyen (*cm*) et supérieur (*cs*), des méats inférieur (*mni*), moyen (*mnm*) et supérieur (*mns*).

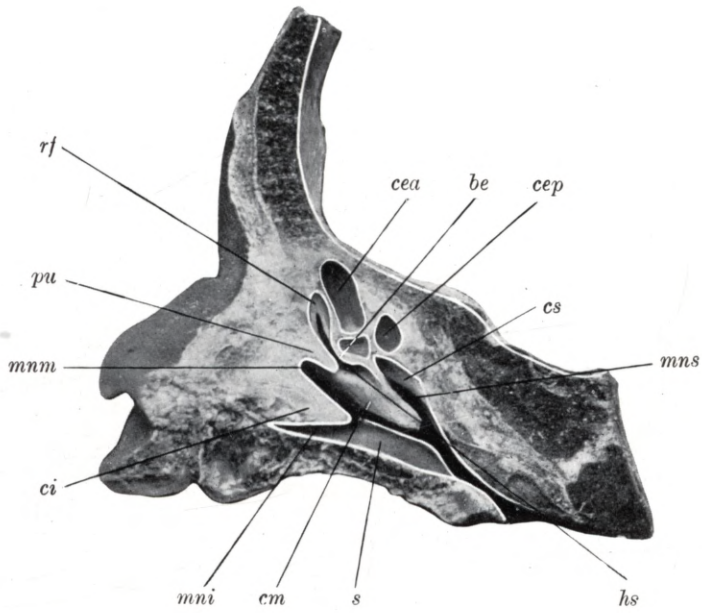
Plate 54.

Natural size. — Child of 12 months.

rf frontal recess, *cei* anterior ethmoidal cell, *be* ethmoidal bulla, *cep* posterior ethmoidal cell, *pu* uncinate process, *hs* semilunar hiatus, *ci* lower concha, *mni* lower meatus, *cm* middle concha, *mnm* middle meatus, *cs* upper concha, *mns* upper meatus, *s* septum.

Longitudinal vertical section through the head of a child aged 12 months, shewing a small frontal recess (*rf*) situated immediately above the anterior extremity of the semilunar hiatus (*hs*) which is enclosed between the uncinate process (*pu*) and the ethmoidal bulla (*be*). In the anterior portion of the semilunar hiatus (*hs*) is the opening of the anterior ethmoidal cell (*cea*); this cell is 9 mm long, 8 mm high and 6 mm wide. The ethmoidal bulla (*be*) is 3 to 4 mm in size. The posterior ethmoidal cell (*cep*) is 8 mm in width, 5 mm in length and height. The section also shews parts of the lower (*ci*), middle (*cm*) and upper (*cs*) concha, and of the lower (*mni*), middle (*mnm*) and upper (*mns*) meatus.

Tafel 54.



Tafel 55.

Frontalschnitt.

Natürliche Grösse. — 14 Monate altes Kind.

Planche 55.

Coupe frontale.

Grandeur nature. — Enfant de 14 mois.

Plate 55.

Coronal section.

Natural size. — Child of 14 months.

Tafel 55.

Natürliche Grösse. — 14 Monate altes Kind.

rf recessus frontalis, *cea* cellula ethmoidalis anterior, *dnl* ductus nasolacrimalis, *pu* processus uncinatus, *mni* meatus narium inferior, *ci* concha inferior, *mnm* meatus narium medius, *cm* concha media, *mns* meatus narium superior, *cs* concha superior.

Der Frontalschnitt eines 14 Monate alten Kopfes zeigt die laterale Wand der Nasenhöhle mit der unteren (*ci*), mittleren (*cm*) und oberen (*cs*) Nasenmuschel, mit dem unteren (*mni*), mittleren (*mnm*) und oberen (*mns*) Nasengang. Am vordersten obersten Teile des mittleren Nasenganges (*mnm*) ist der 6 mm hohe, 4 mm breite und 3 mm lange recessus frontalis (*rf*) zu sehen, er mündet oberhalb des hiatus semilunaris. Oberhalb des processus uncinatus (*pu*) ist eine 9 mm lange, 8 mm hohe und 4 mm breite vordere Siebbeinzelle (*cea*) zu sehen.

Planche 55.

Grandeur nature. — Enfant de 14 mois.

rf recessus frontal, *cea* cellule ethmoïdale antérieure, *dnl* conduit nasolacrymal, *pu* processus uncinatus, *mni* méat inférieur, *ci* cornet inférieur, *mnm* méat moyen, *cm* cornet moyen, *mns* méat supérieur, *cs* cornet supérieur.

Coupe frontale de la tête d'un enfant de 14 mois montrant la paroi latérale de la fosse nasale avec les cornets inférieur (*ci*), moyen (*cm*) et supérieur (*cs*), les méats inférieur (*mni*), moyen (*mnm*) et supérieur (*mns*). A la partie antérieure la plus haute du méat moyen (*mnm*) on peut voir un recessus frontal (*rf*) haut de 6 millim., large de 4 millim. et long de 3 millim.; il s'ouvre au-dessus de l'hiatus semilunaire. Au-dessus du processus uncinatus (*pu*) on peut voir une cellule ethmoïdale antérieure longue de 9 millim., haute de 8 millim. et large de 4 millim.

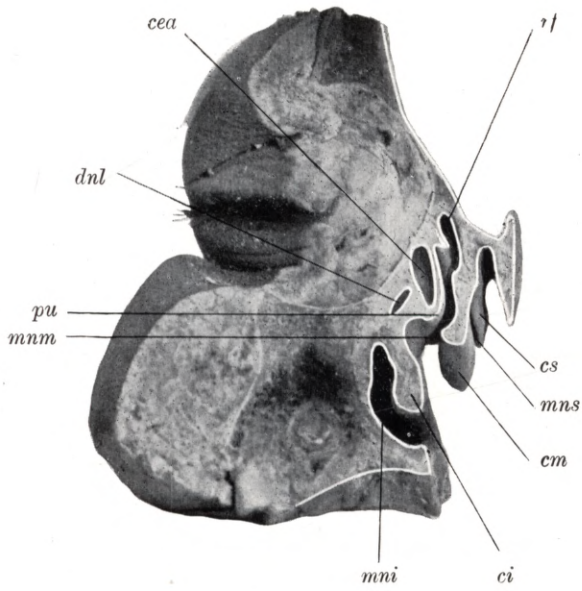
Plate 55.

Natural size. — Child of 14 months.

rf frontal recess, *cea* anterior ethmoidal cell, *dnl* nasal duct, *pu* uncinat process, *mni* lower meatus, *ci* lower concha, *mnm* middle meatus, *cm* middle concha, *mns* upper meatus, *cs* upper concha.

Coronal section through the head of a child aged 14 months, shewing the lateral wall of the nasal fossa with the lower (*ci*), middle (*cm*) and upper (*cs*) concha, and the lower (*mni*), middle (*mnm*) and upper (*mns*) meatus. At the upper anterior extremity of the middle meatus (*mnm*) the frontal recess (*rf*) is visible; it is 6 mm high, 4 mm wide and 3 mm long, and opens above the semilunar hiatus. Above the uncinat process (*pu*) is an anterior ethmoidal cell (*cea*), measuring 9 mm in length, 8 mm in height and 4 mm in width.

Tafel 55.



Tafel 56.
Frontalschnitt.

Natürliche Grösse. — 14 Monate altes Kind.

Planche 56.
Coupe frontale.

Grandeur nature. — Enfant de 14 mois.

Plate 56.
Coronal section.

Natural size. — Child of 14 months.

Tafel 56.

Natürliche Grösse. — 14 Monate altes Kind.

sm sinus maxillaris, *cea* cellula ethmoidalis anterior, *cep* cellula ethmoidalis posterior, *mni* meatus narium inferior, *mnm* meatus narium medius, *mns* meatus narium superior, *ci* concha inferior, *cm* concha media, *cs* concha superior.

Der Frontalschnitt eines 14 Monate alten Kopfes zeigt die laterale Wand der Nasenhöhle, die untere (*ci*), mittlere (*cm*) und obere (*cs*) Nasenmuschel, den unteren (*mni*), mittleren (*mnm*) und oberen (*mns*) Nasengang. Im Bereiche des unteren (*mni*) und des mittleren (*mnm*) Nasenganges ist die Kieferhöhle (*sm*) zu sehen, sie ist 18 mm lang, 15 mm breit und 11 mm hoch, sie mündet mit einer 5 mm länglich ovalen Öffnung im hinteren Teile des hiatus semilunaris. Die vorderen Siebbeinzellen (*cea*) sind 4—8 mm hoch, 6—9 mm lang und 4—5 mm breit. Die hinteren Siebbeinzellen (*cep*) sind 7—10 mm lang, 4—6 mm hoch und 2—3 mm breit.

Planche 56.

Grandeur nature. — Enfant de 14 mois.

sm sinus maxillaire, *cea* cellule ethmoïdale antérieure, *cep* cellule ethmoïdale postérieure, *mni* méat inférieur, *mnm* méat moyen, *mns* méat supérieur, *ci* cornet inférieur, *cm* cornet moyen, *cs* cornet supérieur.

Coupe frontale de la tête d'un enfant de 14 mois montrant la paroi latérale de la fosse nasale, les cornets inférieur (*ci*), moyen (*cm*) et supérieur (*cs*), les méats inférieur (*mni*), moyen (*mnm*) et supérieur (*mns*). Au niveau des méats inférieur (*mni*) et moyen (*mnm*) on peut voir le sinus maxillaire (*sm*); il est long de 18 millim. large de 15 millim., et haut de 11 millim.; il s'ouvre par une ouverture ovale longue de 5 millim. dans la partie postérieure de l'hiatus semilunaire. Les cellules ethmoïdales antérieures (*cea*) ont une hauteur de 4 à 8 millim., une longueur de 6 à 9 millim. et une largeur de 4 à 5 millim. Les cellules ethmoïdales postérieures (*cep*) ont une longueur de 7 à 10 millim., une hauteur de 4 à 6 millim. et une largeur de 2 à 3 millim.

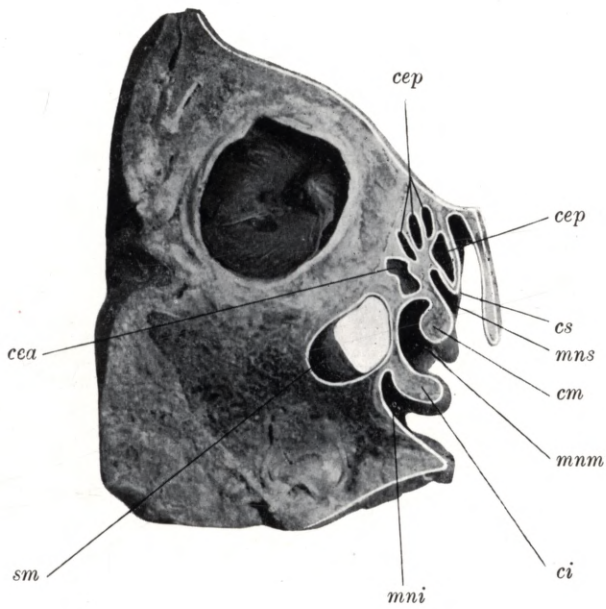
Plate 56.

Natural size. — Child of 14 months.

sm maxillary antrum, *cea* anterior ethmoidal cell, *cep* posterior ethmoidal cell, *mni* lower meatus, *mnm* middle meatus, *mns* upper meatus, *ci* lower concha, *cm* middle concha, *cs* upper concha.

Coronal section through the head of a child aged 14 months, shewing the lateral wall of the nasal fossa, the lower (*ci*), middle (*cm*) and upper (*cs*) concha and the lower (*mni*), middle (*mnm*) and upper (*mns*) meatus. Adjoining the lower (*mni*) and middle (*mnm*) meatus lies the maxillary antrum (*sm*); it is 18 mm long, 15 mm wide and 10 mm high, and communicates with the posterior portion of the semilunar hiatus by an elongated oval opening 5 mm in width. The anterior ethmoidal cells (*cea*) are 4 to 8 mm in height, 6 to 9 mm in length and 4 to 5 mm in width. The posterior ethmoidal cells (*cep*) are 7 to 10 mm in length, 4 to 6 mm in height and 2 to 3 mm in width.

Tafel 56.



Tafel 57.

Frontalschnitt.

Natürliche Grösse. — 14 Monate altes Kind.

Planche 57.

Coupe frontale.

Grandeur nature. — Enfant de 14 mois.

Plate 57.

Coronal section.

Natural size. — Child of 14 months.

Tafel 57.

Natürliche Grösse. — 14 Monate altes Kind.

os ostium sphenoidale, *cep* cellula ethmoidalis posterior, *t* tegmen cav. nar., *cs* concha superior, *mns* meatus narium superior, *cm* concha media, *mnm* meatus narium medius, *ci* concha inferior, *mni* meatus narium inferior.

Der Frontalschnitt eines 14 Monate alten Kopfes zeigt die laterale Wand der Nasenhöhle in ihrem hinteren Abschnitte, die untere (*ci*), mittlere (*cm*) und obere (*cs*) Nasenmuschel, den unteren (*mni*), mittleren (*mnm*) und oberen (*mns*) Nasengang. Zwischen der oberen Nasenmuschel (*cs*) und dem Nasendach (*t*) ist das 1 mm weite ostium sphenoidale (*os*) zu sehen, es führt in die 5 mm hohe, 4½ mm lange und 4½ mm breite Keilbeinhöhle.

Planche 57.

Grandeur nature. — Enfant de 14 mois.

os ostium du sinus sphénoïdal, *cep* cellule ethmoïdale postérieure, *t* toit de la fosse nasale, *cs* cornet supérieur, *mns* méat supérieur, *cm* cornet moyen, *mnm* méat moyen, *ci* cornet inférieur, *mni* méat inférieur.

Coupe frontale d'une tête de 14 mois montrant la paroi latérale de la fosse nasale dans sa partie postérieure, les cornets inférieur (*ci*), moyen (*cm*) et supérieur (*cs*), les méats inférieur (*mni*), moyen (*mnm*) et supérieur (*mns*). Entre le cornet supérieur et le toit de la fosse nasale (*t*) on peut voir l'ostium du sinus sphénoïdal (*os*), large de 1 millim.; il conduit dans le sinus sphénoïdal haut de 5 millim., long de 4½ millim. et large de 4½ millim.

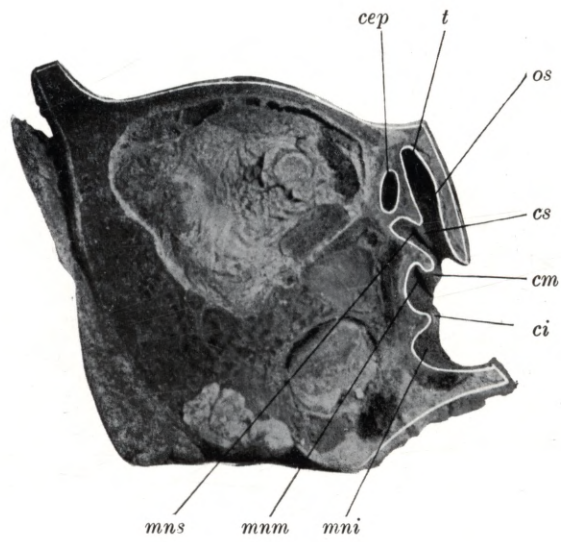
Plate 57.

Natural size. — Child of 14 months.

os sphenoidal ostium, *cep* posterior ethmoidal cell, *t* roof of nasal fossa, *cs* upper concha, *mns* upper meatus, *cm* middle concha, *mnm* middle meatus, *ci* lower concha, *mni* lower meatus.

Coronal section through the head of a child aged 14 months, shewing the lateral wall of the nasal fossa, at its posterior extremity, the lower (*ci*), middle (*cm*) and upper (*cs*) concha and the lower (*mni*), middle (*mnm*) and upper (*mns*) meatus. Between the upper concha (*cs*) and the roof of the nasal fossa (*t*) the sphenoidal ostium (*os*) may be detected. It is 1 mm wide and leads into the sphenoidal sinus which is 5 mm high, 4½ mm long and 4½ mm wide.

Tafel 57.



Tafel 58.
Sagittalschnitt.

Natürliche Grösse. — 14 Monate altes Kind.

Planche 58.
Coupe sagittale.

Grandeur nature. — Enfant de 14 mois.

Plate 58.
Longitudinal vertical section.

Natural size. — Child of 14 months.

Tafel 58.

Natürliche Grösse. — 14 Monate altes Kind.

rf recessus frontalis, *oce* ostium cellulae ethmoidalis anterioris, *hs* hiatus semilunaris, *om* ostium maxillare, *mnm* meatus narium medius, *cm* concha media, *mns* meatus narium superior, *cs* concha superior.

Der Sagittalschnitt eines 14 Monate alten Kopfes zeigt nach Entfernung der mittleren Nasenmuschel (*cm*) das Gebiet des hiatus semilunaris (*hs*) und den recessus frontalis (*rf*). Der recessus frontalis (*rf*) ist 10 mm hoch, 9 mm lang und 6 mm breit. Im Recessus mündet vor dem hiatus semilunaris (*hs*) eine kleine vordere Siebbeinzelle (*oce*). Am hinteren Ende des hiatus semilunaris (*hs*) ist die ovale Mündung der Kieferhöhle (*om*) zu sehen.

Planche 58.

Grandeur nature. — Enfant de 14 mois.

rf recessus frontal, *oce* ostium de la cellule ethmoïdale antérieure, *hs* hiatus semilunaire, *om* ostium du sinus maxillaire, *mnm* méat moyen, *cm* cornet moyen, *mns* méat supérieur, *cs* cornet supérieur.

Coupe sagittale d'une tête d'enfant de 14 mois montrant après section du cornet moyen (*cm*) la région de l'hiatus semilunaire (*hs*) et le recessus frontal (*rf*). Le recessus frontal a une hauteur de 10 millim, une longueur de 9 millim. et une largeur de 6 millim. Dans le recessus s'ouvre devant l'hiatus semilunaire (*hs*) une petite cellule ethmoïdale antérieure (*oce*). A la partie postérieure de l'hiatus semilunaire on peut voir l'ouverture ovale du sinus maxillaire (*sm*).

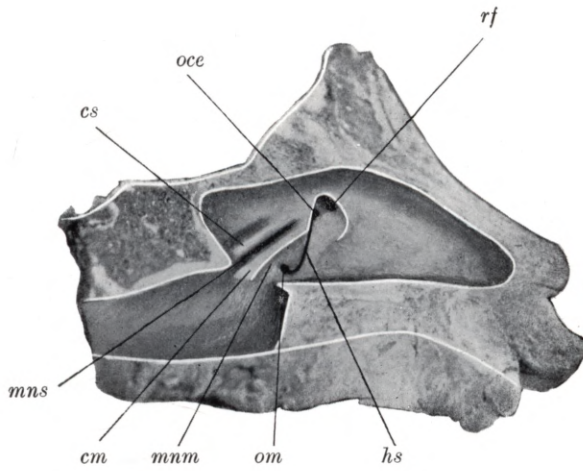
Plate 58.

Natural size. — Child of 14 months.

rf frontal recess, *oce* aperture of anterior ethmoidal cell, *hs* semilunar hiatus, *om* opening of maxillary antrum, *mnm* middle meatus *cm* middle concha, *mns* upper meatus, *cs* upper concha.

Longitudinal vertical section through the head of a child aged 14 months; the middle concha (*cm*) has been removed in order to shew the region of the semilunar hiatus (*hs*) and the frontal recess (*rf*). The frontal recess (*rf*) is 10 mm high, 9 mm long and 6 mm wide. In the recess, above the semilunar hiatus (*hs*), lies the opening of a small anterior ethmoidal cell (*oce*). At the posterior end of the semilunar hiatus (*hs*) the oval opening of the maxillary antrum (*om*) may be seen.

Tafel 58.



Tafel 59.

Frontalschnitt.

Natürliche Grösse. — 14 Monate altes Kind.

Planche 59.

Coupe frontale.

Grandeur nature. — Enfant de 14 mois.

Plate 59.

Coronal section.

Natural size. — Child of 14 months.

Tafel 59.

Natürliche Grösse. — 14 Monate altes Kind.

ss sinus sphenoidalis, *os* ostium sphenoidale.

Der Frontalschnitt eines 14 Monate alten Kopfes zeigt die eröffnete Keilbeinhöhle (*ss*) mit ihrer Mündung (*os*). Die Keilbeinhöhle (*ss*) ist $4\frac{1}{2}$ mm lang, 5 mm hoch und $4\frac{1}{2}$ mm breit, ihre Mündung, das ostium sphenoidale (*os*) bildet eine 1 mm weite runde Öffnung.

Planche 59.

Grandeur nature. — Enfant de 14 mois.

ss sinus sphénoïdal, *os* ostium du sinus sphénoïdal.

La coupe frontale d'une tête d'un enfant de 14 mois montre le sinus sphénoïdal (*ss*) ouvert avec son ostium (*os*). Le sinus sphénoïdal est long de $4\frac{1}{2}$ millim., haut de 5 millim. et large de $4\frac{1}{2}$ millim., son ouverture, l'ostium du sinus sphénoïdal (*os*), forme une ouverture ronde, large de 1 millim.

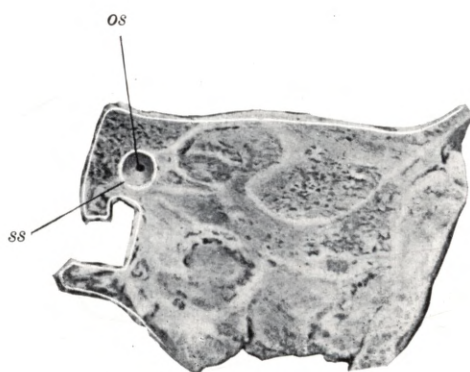
Plate 59.

Natural size. — Child of 14 months.

ss sphenoidal sinus, *os* sphenoidal ostium.

Coronal section through the head of a child 14 months old, shewing the sphenoidal sinus (*ss*) laid open, with its ostium (*os*). The sphenoidal sinus (*ss*) is $4\frac{1}{2}$ mm long, 5 mm high and $4\frac{1}{2}$ mm wide. Its opening, the sphenoidal ostium (*os*), is a circular aperture 1 mm in diameter.

Tafel 59.



Tafel 60.
Frontalschnitt.

Natürliche Grösse. — 15 Monate altes Kind.

Planche 60.
Coupe frontale.

Grandeur nature. — Enfant de 15 mois.

Plate 60.
Coronal section.

Natural size. — Child of 15 months.

Tafel 60.

Natürliche Grösse. — 15 Monate altes Kind.

sf sinus frontalis, *cea* cellula ethmoidalis anterior, *mni* meatus narium inferior, *ci* concha inferior, *mnm* meatus narium medius, *cm* concha media, *mns* meatus narium superior, *cs* concha superior.

Der Frontalschnitt eines 15 Monate alten Kopfes zeigt die $4\frac{1}{2}$ mm hohe, 4 mm lange und $3\frac{1}{2}$ mm breite Stirnhöhle (*sf*), sie mündet am obersten vordersten Teile des hiatus semilunaris, ferner die vordere Siebbeinzelle (*cea*), den unteren (*mni*), mittleren (*mnm*) und den oberen (*mns*) Nasengang, die untere (*ci*), mittlere (*cm*) und obere (*cs*) Nasenmuschel.

Planche 60.

Grandeur nature. — Enfant de 15 mois.

sf sinus frontal, *cea* cellule ethmoidale antérieure, *mni* méat inférieur, *ci* cornet inférieur, *mnm* méat moyen, *cm* cornet moyen, *mns* méat supérieur, *cs* cornet supérieur.

Coupe frontale d'une tête d'enfant de 15 mois montrant le sinus frontal (*sf*) haut de $4\frac{1}{2}$ millim., long de 4 millim. et large de $3\frac{1}{2}$ millim.; il s'ouvre à la partie antéro-supérieure de l'hiatus semilunaire; de plus on voit les cellules ethmoïdales antérieures (*cea*), les méats inférieur (*mni*), moyen (*mnm*) et supérieur (*mns*), les cornets inférieur (*ci*), moyen (*cm*) et supérieur (*cs*).

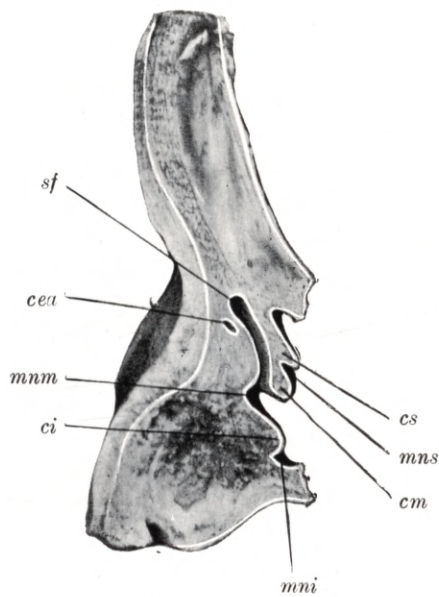
Plate 60.

Natural size. — Child of 15 months

sf frontal sinus, *cea* anterior ethmoidal cell, *mni* lower meatus, *ci* lower concha, *mnm* middle meatus, *cm* middle concha, *mns* upper meatus, *cs* upper concha.

Coronal section through the head of a child aged 15 months, shewing the frontal sinus (*sf*), which is $4\frac{1}{2}$ mm high, 4 mm long and $3\frac{1}{2}$ mm wide, opening at the upper anterior extremity of the semilunar hiatus. The anterior ethmoidal cell (*cea*), the lower (*mni*), middle (*mnm*) and upper (*mns*) meatus and the lower (*ci*), middle (*cm*) and upper (*cs*) concha are also illustrated.

Tafel 60.



Tafel 61.
Sagittalschnitt.

Natürliche Grösse. — 15 Monate altes Kind.

Planche 61.
Coupe sagittale.

Grandeur nature. — Enfant de 15 mois.

Plate 61.
Longitudinal vertical section.

Natural size. — Child of 15 months.

Tafel 61.

Natürliche Grösse. — 15 Monate altes Kind.

sf sinus frontalis, *cea* cellula ethmoidalis anterior, *pu* processus uncinatus, *be* bulla ethmoidalis, *cep* cellula ethmoidalis posterior, *cm* concha media, *mns* meatus narium superior, *cs* concha superior.

Der Sagittalschnitt eines 15 Monate alten Kopfes zeigt die 7 mm hohe, 5 mm lange und 4 mm breite Stirnhöhle (*sf*), sie mündet in den vordersten Teil des hiatus semilunaris, welchen der processus uncinatus (*pu*) und die bulla ethmoidalis (*be*) begrenzt. Ferner ist die vordere Siebbeinzelle (*cea*), mit ihrer Mündung in dem mittleren Nasengange und die hintere Siebbeinzelle (*cep*) mit ihrer Mündung in den oberen Nasengang (*mns*) zu sehen.

Planche 61.

Grandeur nature. — Enfant de 15 mois.

sf sinus frontal, *cea* cellule ethmoïdale antérieure, *pu* processus uncinatus, *be* bulle ethmoïdale, *cep* cellule ethmoïdale postérieure, *cm* cornet moyen, *mns* méat supérieur, *cs* cornet supérieur.

Coupe sagittale d'une tête d'enfant de 15 mois montrant le sinus frontal (*sf*) haut de 7 millim. long de 5 millim. et large de 4 millim.; il s'ouvre dans la partie antérieure de l'hiatus semilunaire, limité par le processus uncinatus (*pu*) et la bulle ethmoïdale (*be*). De plus on peut voir la cellule ethmoïdale antérieure (*cea*) avec son ostium dans le méat moyen et la cellule ethmoïdale postérieure (*cep*) avec son ostium dans le méat supérieur.

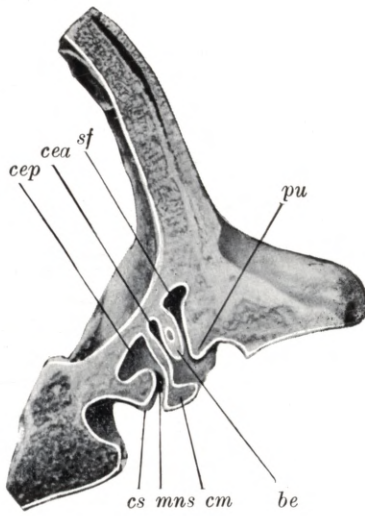
Plate 61.

Natural size. — Child of 15 months.

sf frontal sinus, *cea* anterior ethmoidal cell, *pu* uncinat process, *be* ethmoidal bulla, *cep* posterior ethmoidal cell, *cm* middle concha, *mns* upper meatus, *cs* upper concha.

Longitudinal vertical section through the head of a child aged 15 months, shewing the frontal sinus (*sf*), which measures 7 mm in height, 5 mm in length and 4 mm in width, opening into the anterior part of the semilunar hiatus, between the uncinat process (*pu*) and the ethmoidal bulla (*be*). The anterior ethmoidal cell (*cea*) with its opening into the middle meatus and the posterior ethmoidal cell (*cep*) with its opening into the upper meatus (*mns*) are also shewn.

Tafel 61.



Tafel 62.
Sagittalschnitt.

Natürliche Grösse. — 15 Monate altes Kind.

Planche 62.
Coupe sagittale.

Grandeur nature. — Enfant de 15 mois.

Plate 62.
Longitudinal vertical section.

Natural size. — Child of 15 months.

Tafel 62.

Natürliche Grösse. — 15 Monate altes Kind.

sf sinus frontalis, *cea* cellula ethmoidalis anterior, *pu* processus uncinatus, *be* bulla ethmoidalis, *hs* hiatus semilunaris, *cep* cellula ethmoidalis posterior, *os* ostium sphenoidale, *mns* meatus narium superior, *mni* meatus narium inferior, *mnm* meatus narium medius, *ci* concha inferior, *cm* concha media, *cs* concha superior.

Der Sagittalschnitt eines 15 Monate alten Kopfes zeigt den unteren (*mni*), mittleren (*mnm*) und oberen (*mns*) Nasengang, die untere (*ci*), mittlere (*cm*) und obere (*cs*) Nasenmuschel, in der Reihenfolge von vorne nach hinten die Stirnhöhle (*sf*), die vordere Siebbeinzelle (*cea*), die hintere Siebbeinzelle (*cep*) und das ostium sphenoidale (*os*). Die Stirnhöhle (*sf*) ist 7 mm hoch, 5 mm lang und 4 mm breit, sie mündet am oberen vorderen Teile des hiatus semilunaris, welchen der processus uncinatus (*pu*) und die bulla ethmoidalis (*be*) begrenzt. Die vordere Siebbeinzellen (*cea*) sind 3 bis 4 mm lang, $3\frac{1}{2}$ — $4\frac{1}{2}$ mm breit und 3 — $4\frac{1}{2}$ mm hoch, eine vordere Siebbeinzelle (*cea*) setzt sich noch von der Schnittfläche 6 mm in den processus uncinatus (*pu*) fort. Die hintere Siebbeinzelle (*cep*) ist 6 mm lang, 5 mm hoch und 4 mm breit, ihre direkte Mündung in den oberen Nasengang (*mns*) ist zu übersehen. Das $1\frac{1}{2}$ mm weite ostium sphenoidale (*os*) führt in die 5 mm lange, $3\frac{1}{2}$ mm hohe und 3 mm breite Keilbeinhöhle.

Planche 62.

Grandeur nature. — Enfant de 15 mois.

sf sinus frontal, *cea* cellule ethmoïdale antérieure, *pu* processus uncinatus, *be* bulle ethmoïdale, *cep* cellule ethmoïdale postérieure, *os* ostium du sinus sphénoïdal, *hs* hiatus semilunaire, *mni* méat inférieur, *mnm* méat moyen, *mns* méat supérieur, *ci* cornet inférieur, *cm* cornet moyen, *cs* cornet supérieur.

Coupe sagittale d'une tête d'enfant de 15 mois montrant les méats inférieur (*mni*), moyen (*mnm*) et supérieur (*mns*), les cornets inférieur (*ci*), moyen (*cm*) et supérieur (*cs*). En allant d'avant en arrière, le sinus frontal (*sf*), la cellule ethmoïdale antérieure (*cea*), la cellule ethmoïdale postérieure (*cep*) et l'ostium du sinus sphénoïdal (*os*). Le sinus frontal (*sf*) a 7 millim. de haut, 5 millim. de long et 4 millim. de large; il s'ouvre à la partie antéro-supérieure de l'hiatus semilunaire, limité par le processus uncinatus (*pu*) et la bulle ethmoïdale (*be*). La cellule ethmoïdale antérieure a de 3 à 4 millim. de long, de $3\frac{1}{2}$ à $4\frac{1}{2}$ millim. de large et de 3 à $4\frac{1}{2}$ millim. de haut. Une cellule ethmoïdale antérieure (*cea*) se continue encore sur une longueur de 6 millim. dans le processus uncinatus (*pu*). La cellule ethmoïdale postérieure (*cep*) a 6 millim. de long, 5 millim. de haut et 4 millim. de large; on peut voir son ostium juste dans le méat supérieur (*mns*). L'ostium du sinus sphénoïdal (*os*) large de $\frac{1}{2}$ millim. conduit dans le sinus sphénoïdal long de 5 millim., haut de $3\frac{1}{2}$ millim. et large de 3 millim.

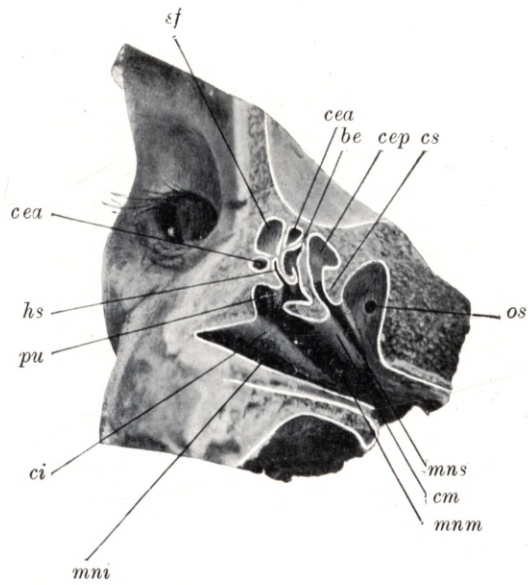
Plate 62.

Natural size. — Child of 15 months.

sf frontal sinus, *cea* anterior ethmoidal cell, *pu* uncinate process, *hs* semilunar hiatus, *be* ethmoidal bulla, *cep* posterior ethmoidal cell, *os* sphenoidal ostium, *mni* lower meatus, *mnm* middle meatus, *mns* upper meatus, *ci* lower concha, *cm* middle concha, *cs* upper concha.

Longitudinal vertical section through the head of a child aged 15 months, shewing the lower (*mni*), middle (*mnm*) and upper (*mns*) meatus, the lower (*ci*), middle (*cm*) and upper (*cs*) concha, and, from before backwards, the frontal sinus (*sf*), the anterior ethmoidal cells (*cea*), the posterior ethmoidal cell (*cep*) and the sphenoidal ostium (*os*). The frontal sinus (*sf*) is 7 mm high, 5 mm long and 4 mm wide; it opens into the anterior, upper portion of the semilunar hiatus which is enclosed between the uncinate process (*pu*) and the ethmoidal bulla (*be*). The anterior ethmoidal cells (*cea*) are 3 to 4 mm long, $3\frac{1}{2}$ to $4\frac{1}{2}$ mm wide and 3 to $4\frac{1}{2}$ mm high; one anterior ethmoidal cell (*cea*) extends from the plane of section into the uncinate process (*pu*) for a distance of 6 mm. The posterior ethmoidal cell (*cep*) is 6 mm long, 5 mm high and 4 mm wide; its opening into the upper meatus (*mns*) can be seen. The sphenoidal ostium (*os*), an aperture $1\frac{1}{2}$ mm in diameter, leads into the sphenoidal sinus which measures 5 mm in length, $3\frac{1}{2}$ mm in height and 3 mm in width.

Tafel 62.



Tafel 63.

Röntgenaufnahme.

Natürliche Grösse. — Schädel eines 15 Monate alten Kindes.

Planche 63.

Radiogramme.

Grandeur nature. — Crâne d'enfant de 15 mois.

Plate 63.

Skiagram.

Natural size. — Skull of child 15 months old.

Tafel 63.

Natürliche Grösse. — Schädel eines 15 Monate alten Kindes.

sfs sinus frontalis sinister, *sfd* sinus frontalis dexter.

Die Figur zeigt eine Röntgenaufnahme der Stirnhöhlen eines 15 Monate alten Schädels. Die rechte Stirnhöhle (*sfd*) hat eine Ausdehnung in vertikaler Richtung von 3 mm und in horizontaler Richtung von 5 mm; die linke Stirnhöhle (*sfs*) hat eine Ausdehnung von $3\frac{1}{2}$ mm in vertikaler und von $5\frac{1}{2}$ mm in horizontaler Richtung.

Planche 63.

Grandeur nature. — Crâne d'enfant de 15 mois.

sfs sinus frontal gauche, *sfd* sinus frontal droit.

Figure montrant le radiogramme des sinus frontaux d'un crâne de 15 mois. Le sinus frontal droit (*sfd*) a une étendue de 3 millim. dans la direction verticale et de 5 millim. dans la direction horizontale; le sinus frontal gauche (*sfs*) a une étendue de $3\frac{1}{2}$ millim. dans la direction verticale et de $5\frac{1}{2}$ millim. dans la direction horizontale.

Plate 63.

Natural size. — Skull of child 15 months old.

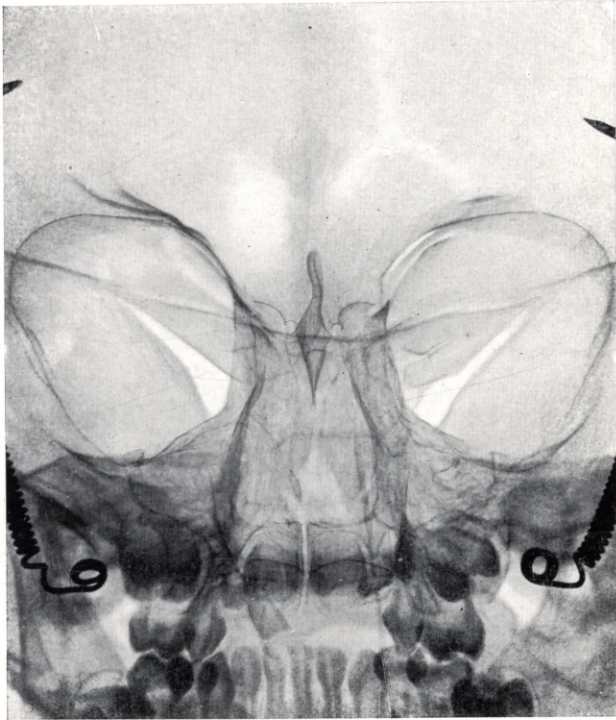
sfs left frontal sinus, *sfd* right frontal sinus.

Skiagram shewing the frontal sinuses in the skull of a child aged 15 months. The right frontal sinus (*sfd*) measures 3 mm in the vertical and 5 mm in the horizontal direction; the left frontal sinus (*sfs*) measures $3\frac{1}{2}$ mm in the vertical and $5\frac{1}{2}$ mm in the horizontal direction.

Tafel 63.

sfs

sfd



Tafel 64.

Frontalschnitt.

Natürliche Grösse. — 1¹/₂ Jahre altes Kind.

Planche 64.

Coupe frontale.

Grandeur nature. — Enfant de 1 an ¹/₂.

Plate 64.

Coronal section.

Natural size. — Child of 1¹/₂ years.

Tafel 64.

Natürliche Grösse. — 1 $\frac{1}{2}$ Jahr altes Kind.

ci concha inferior, *mni* meatus narium inferior, *cm* concha media, *mnm* meatus narium medius, *sm* sinus maxillaris, *ce* cellula ethmoidalis, *s* septum, *p* palatum, *d* Zahnanlage, *pu* processus uncinatus.

Der Frontalschnitt eines 1 $\frac{1}{2}$ Jahre alten Kopfes zeigt die in der Medianlinie geradverlaufende Nasenscheidewand (*s*), an der lateralen Nasenhöhlenwand die untere (*ci*) und mittlere (*cm*) Nasenmuschel, den unteren (*mni*) und den mittleren Nasengang (*mnm*), den Boden und das Dach der Nasenhöhle, ferner die Kieferhöhle (*sm*), die Siebbeinzelle (*ce*) und Zahnkeime (*d*). Die Kieferhöhle (*sm*) hat eine Ausdehnung von 10 mm Länge, 8 mm Höhe und 3 mm Breite. Auf der rechten Seite ist die Mündung der Kieferhöhle (*sm*) in den hiatus semilunaris zu übersehen, begrenzt vom processus uncinatus (*pu*). Die rechte Siebbeinzelle (*ce*) ist 6 mm lang, 5 mm hoch und 3 mm breit, die linke Siebbeinzelle (*ce*) ist 4 mm lang, 4 mm hoch und 1 $\frac{1}{2}$ mm breit.

Planche 64.

Grandeur nature. — Enfant de 1 an $\frac{1}{2}$.

ci cornet inférieur, *mni* méat inférieur, *cm* cornet moyen, *mnm* méat moyen, *sm* sinus maxillaire, *ce* cellule ethmoïdale, *s* septum, *p* palais, *d* couche dentaire, *pu* processus uncinatus.

La coupe frontale d'une tête d'enfant de 1 an $\frac{1}{2}$ présente un septum (*s*) tout droit dans la ligne médiane. Sur la paroi latérale de la fosse nasale on voit les cornets inférieur (*ci*) et moyen (*cm*), les méats inférieur (*mni*) et moyen (*mnm*), le plancher et le toit de la fosse nasale, de plus le sinus maxillaire (*sm*), la cellule ethmoïdale (*ce*) et la couche dentaire (*d*). Le sinus maxillaire (*sm*) est long de 10 millim., haut de 8 millim. et large de 3 millim. On voit sur le côté droit l'ostium du sinus maxillaire donnant dans le hiatus semilunaire, couvert par le processus uncinatus (*pu*). La cellule ethmoïdale droite (*ce*) est longue de 6 millim., haute de 5 millim. et large de 3 millim. Les dimensions correspondantes de la cellule ethmoïdale gauche (*ce*) sont 4 millim., 4 millim. et 1 $\frac{1}{2}$ millim.

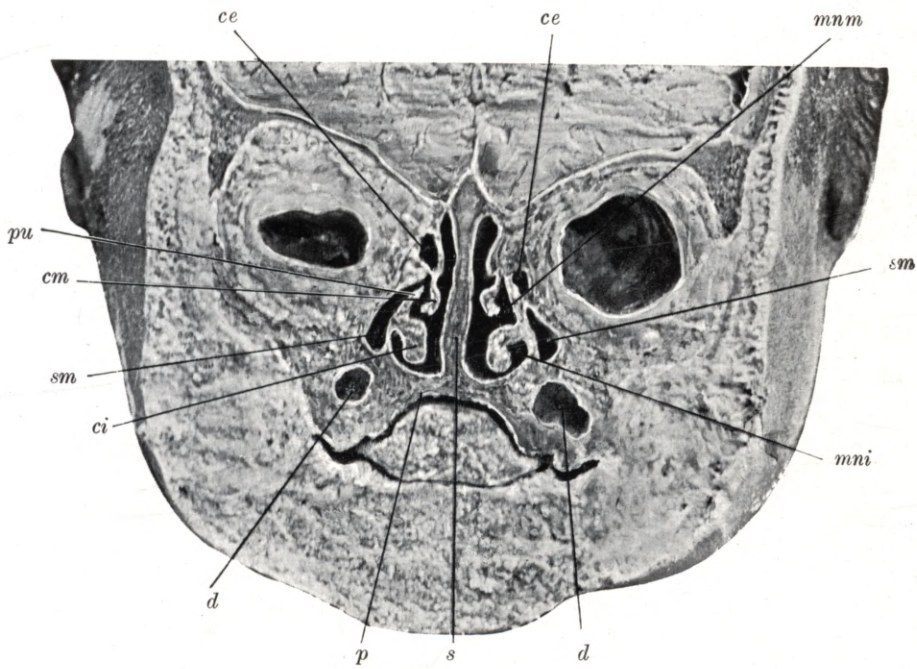
Plate 64.

Natural size. — Child of 1 $\frac{1}{2}$ years.

ci lower concha, *mni* lower meatus, *cm* middle concha, *mnm* middle meatus, *sm* maxillary antrum, *ce* ethmoidal cell, *s* septum, *p* hard palate, *d* dental germ, *pu* uncinate process.

Coronal section through the head of a child aged 1 $\frac{1}{2}$ years, shewing the nasal septum (*s*) situated in the median plane, and in the lateral wall of each nasal fossa, the lower (*ci*) and middle (*cm*) concha, the lower (*mni*) and middle (*mnm*) meatus, also the floor and roof of the nasal fossae, the maxillary antrum (*sm*), ethmoidal cell (*ce*) and dental germs (*d*). The maxillary antrum (*sm*) is 10 mm long, 8 mm high, and 3 mm wide. On the right hand side, the opening of the maxillary antrum (*sm*) into the semilunar hiatus may be seen. This orifice is bounded by the uncinate process (*pu*). The right ethmoidal cell (*ce*) is 6 mm long, 5 mm high, and 3 mm wide; the left ethmoidal cell (*ce*) is 4 mm long, 4 mm high, and 1 $\frac{1}{2}$ mm wide.

Tafel 64.



Tafel 65.

Frontalschnitt.

Natürliche Grösse. — 1¹/₂ Jahre altes Kind.

Planche 65.

Coupe frontale.

Grandeur nature. — Enfant de 1 an ¹/₂.

Plate 65.

Coronal section.

Natural size. — Child of 1¹/₂ years.

Tafel 65.

Natürliche Grösse. — 1½ Jahre altes Kind.

sf sinus frontalis, *cea* cellula ethmoidalis anterior, *pu* processus uncinatus, *ci* concha inferior, *cm* concha media, *cs* concha superior.

Der Frontalschnitt des 1½ Jahre alten Kopfes ist etwas schräg geführt und zeigt den 5 mm hohen, 3½ mm breiten und 3 mm langen sinus frontalis (*sf*), er mündet oberhalb des hiatus semilunaris. Um die Stirnhöhle (*sf*) sind vordere Siebbeinzellen (*cea*) gelagert, eine hat eine Ausdehnung von 10 mm Höhe, 3½ mm Breite und 2½ mm Länge. Der Schnitt zeigt den processus uncinatus (*pu*), die untere (*ci*), die mittlere (*cm*) und die obere (*cs*) Nasenmuschel.

Planche 65.

Grandeur nature. — Enfant de 1 an ½.

sf sinus frontal, *cea* cellule ethmoïdale antérieure, *pu* processus uncinatus, *ci* cornet inférieur, *cm* cornet moyen, *cs* cornet supérieur.

Coupe frontale d'une tête d'un enfant de 1 an ½, légèrement oblique, montre le sinus frontal (*sf*) haut de 5 millim., large de 3½ millim. et long de 3 millim., qui se termine au-dessus de l'hiatus semilunaire; autour du sinus frontal (*sf*) se trouvent des cellules ethmoïdales antérieures (*cea*); l'une a les dimensions de 10 millim. de haut, 3½ millim. de large et 2½ millim. de long. La coupe montre le processus uncinatus (*pu*), les cornets inférieur (*ci*) moyen (*cm*) et supérieur (*cs*).

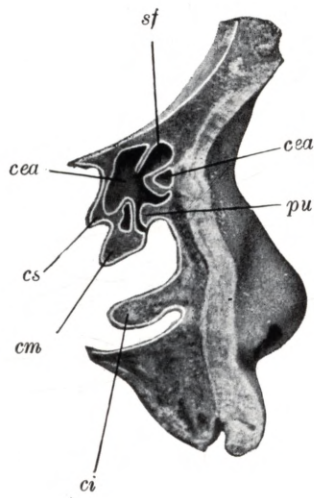
Plate 65.

Natural size. — Child of 1½ years.

sf frontal sinus, *cea* anterior ethmoidal cell, *pu* uncinat process, *ci* lower concha, *cm* middle concha, *cs* upper concha.

Section through the head of a child aged 1½ years, cut in a plane slightly oblique to the coronal; it shews the frontal sinus (*sf*), which is 5 mm high, 3½ mm wide and 3 mm long, and opens above the semilunar hiatus. The frontal sinus (*sf*) is surrounded by anterior ethmoidal cells (*cea*), one of which is 10 mm high, 3½ mm wide and 2½ mm long. The section also shews the uncinat process (*pu*), the lower (*ci*), middle (*cm*) and upper (*cs*) concha.

Tafel 65.



Tafel 66.

Frontalschnitt.

Natürliche Grösse. — 1¹/₂ Jahre altes Kind.

Planche 66.

Coupe frontale.

Grandeur nature. — Enfant de 1 an ¹/₂.

Plate 66.

Coronal section.

Natural size. — Child of 1¹/₂ years.

Tafel 66.

Natürliche Grösse. — 1½ Jahre altes Kind.

sf sinus frontalis, *cea* cellula ethmoidalis anterior, *cep* cellula ethmoidalis posterior, *hs* hiatus semilunaris, *pu* processus uncinatus, *ci* concha inferior, *mni* meatus narium inferior, *cm* concha media, *mnm* meatus narium medius, *cs* concha superior, *mns* meatus narium superior.

Der (zu Tafel 65) korrespondierende Frontalschnitt eines 1½ Jahre alten Kopfes zeigt die laterale Wand der Nasenhöhle, die untere (*ci*), die mittlere (*cm*) und die obere (*cs*) Nasenmuschel, den unteren (*mni*), den mittleren (*mnm*) und den oberen (*mns*) Nasengang. Im mittleren Nasengang (*mnm*) ist der hiatus semilunaris (*hs*), der processus uncinatus (*pu*), oberhalb des hiatus semilunaris (*hs*) ist die Stirnhöhle (*sf*) umgeben von den vorderen Siebbeinzellen (*cea*), ferner im Bereiche der oberen Nasenmuschel die hintere Siebbeinzelle (*cep*) zu sehen.

Planche 66.

Grandeur nature. — Enfant de 1 an ½.

sf sinus frontal, *cea* cellule ethmoïdale antérieure, *cep* cellule ethmoïdale postérieure, *hs* hiatus semilunaire, *pu* processus uncinatus, *ci* cornet inférieur, *mni* méat inférieur, *cm* cornet moyen, *mnm* méat moyen, *cs* cornet supérieur, *mns* méat supérieur.

Coupe frontale d'une tête d'un enfant de 1 an ½ (correspondante à la planche 65) montre la paroi latérale de la fosse nasale, les cornets inférieur (*ci*), moyen (*cm*) et supérieur (*cs*), les méats inférieur (*mni*), moyen (*mnm*) et supérieur (*mns*). Dans le méat moyen (*mnm*) on peut voir l'hiatus semilunaire (*hs*), le processus uncinatus (*pu*), au dessus de l'hiatus semilunaire (*hs*) le sinus frontal (*sf*), entouré des cellules ethmoïdales antérieures (*cea*) et de plus on peut voir la cellule ethmoïdale postérieure (*cep*) au niveau du cornet supérieur.

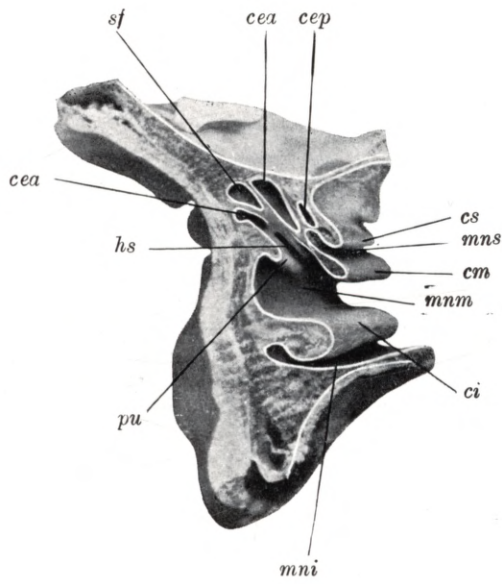
Plate 66.

Natural size. — Child of 1½ years.

sf frontal sinus, *cea* anterior ethmoidal cell, *cep* posterior ethmoidal cell, *hs* semilunar hiatus, *pu* uncinat process, *ci* lower concha, *mni* lower meatus, *cm* middle concha, *mnm* middle meatus, *cs* upper concha, *mns* upper meatus.

Coronal section through the head of a child aged 1½ years, corresponding to the section figured on the previous plate. The lateral wall of the nasal fossa is shewn with the lower (*ci*), middle (*cm*) and upper (*cs*) concha and the lower (*mni*), middle (*mnm*) and upper (*mns*) meatus. In the middle meatus (*mnm*) the semilunar hiatus (*hs*) and uncinat process (*pu*) are visible. Above the semilunar hiatus (*hs*) is the frontal sinus (*sf*) surrounded by anterior ethmoidal cells (*cea*), and in relation with the upper concha, the posterior ethmoidal cell (*cep*).

Tafel 66.



Tafel 67.

Frontalschnitt.

Natürliche Grösse. — 1½ Jahre altes Kind.

Planche 67.

Coupe frontale.

Grandeur nature. — Enfant de 1 an ½.

Plate 67.

Coronal section.

Natural size. — Child of ½ years.

Tafel 67.

Natürliche Grösse. — 1½ Jahre altes Kind.

sm sinus maxillaris, *mni* meatus narium inferior, *ci* concha inferior, *mnm* meatus narium medius, *cm* concha media, *mns* meatus narium superior, *cs* concha superior, *mnsr* meatus narium supremus, *csr* concha suprema, *os* ostium sphenoidale.

Der Frontalschnitt des 1½ Jahre alten Kopfes zeigt die äussere Wand der Nasenhöhle, die untere (*ci*), die mittlere (*cm*), die obere (*cs*) und die oberste (*csr*) Nasenmuschel, den unteren (*mni*), den mittleren (*mnm*), den oberen (*mns*) und den obersten (*mnsr*) Nasengang. Im Bereiche des unteren (*mni*) und des mittleren (*mnm*) Nasenganges ist die Kieferhöhle (*sm*), zwischen der obersten Nasenmuschel und dem Nasendache ist die Mündung der Keilbeinhöhle (*os*) zu sehen. Die Keilbeinhöhle ist 3 mm lang, 2 mm hoch und 2 mm breit, das runde ostium sphenoidale ist 1 mm weit.

Planche 67.

Grandeur nature. — Enfant de 1 an ½.

sm sinus maxillaire, *mni* méat inférieur, *ci* cornet inférieur, *mnm* méat moyen, *cm* cornet moyen, *mns* méat supérieur, *cs* cornet supérieur, *mnsr* méat suprême, *csr* quatrième cornet, *os* ostium du sinus sphénoïdal.

Coupe frontale d'une tête de 1 an ½ montrant la paroi latérale de la fosse nasale les cornets inférieur (*ci*), moyen (*cm*), supérieur (*cs*) et suprême (*csr*), les méats inférieur (*mni*), moyen (*mnm*), supérieur (*mns*) et suprême (*mnsr*). On peut voir au niveau des méats inférieur (*mni*) et moyen (*mnm*) le sinus maxillaire (*sm*) et entre se quatrième cornet et le toit de la fosse nasale l'ostium du sinus sphénoïdal (*os*). Le sinus sphénoïdal est long de 3 millim., haut de 2 millim. et large de 2 millim.; son ostium rond a une largeur de 1 millim.

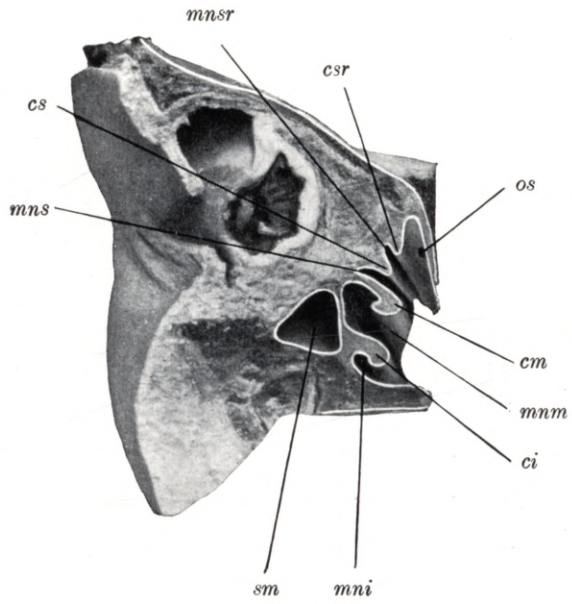
Plate 67.

Natural size. — Child of 1½ years.

sm maxillary antrum, *mni* lower meatus, *ci* lower concha, *mnm* middle meatus, *cm* middle concha, *mns* upper meatus, *cs* upper concha, *mnsr* meatus narium supremus, *csr* concha suprema, *os* sphenoidal ostium.

Coronal section through the head of a child aged 1½ years, shewing the lateral wall of the nasal fossa, the lower (*ci*), middle (*cm*), upper (*cs*) and uppermost (*csr*) concha, the lower (*mni*), middle (*mnm*), upper (*mns*) and uppermost (*mnsr*) meatus. Adjoining the lower (*mni*) and middle (*mnm*) meatus is the maxillary antrum (*sm*). Between the uppermost concha and the roof of the nasal fossa the sphenoidal ostium (*os*) may be noted. The sphenoidal sinus is 3 mm long, 2 mm high and 2 mm wide, the circular sphenoidal ostium is 1 mm in diameter.

Tafel 67.



Tafel 68.
Sagittalschnitt.

Natürliche Grösse. — 1¹/₂ Jahre altes Kind.

Planche 68.
Coupe sagittale.

Grandeur nature. — Enfant de 1 an ¹/₂.

Plate 68.
Longitudinal vertical section.

Natural size. — Child of 1¹/₂ years.

Tafel 68.

Natürliche Grösse. — 1½ Jahre altes Kind.

sf sinus frontalis, *cea* cellula ethmoidalis anterior, *hs* hiatus semilunaris, *pu* processus uncinatus, *om* ostium maxillare, *mni* meatus narium inferior, *ci* concha inferior, *mnm* meatus narium medius, *cm* concha media, *mns* meatus narium superior, *cs* concha superior.

Der Sagittalschnitt des 1½ Jahre alten Kopfes zeigt nach Entfernung der mittleren Nasenmuschel (*cm*) das Gebiet des hiatus semilunaris (*hs*) und die Stirnhöhlenmündung (*sf*). An der äusseren Wand der Nasenhöhle ist die untere (*ci*), die mittlere (*cm*) und die obere (*cs*) Nasenmuschel, der untere (*mni*), der mittlere (*mnm*) und der obere (*mns*) Nasengang zu sehen. Am hinteren Teile des kurzen und schmalen hiatus semilunaris (*hs*) mündet die Kieferhöhle mit einer ovalen Öffnung (*om*), oberhalb des vorderen Endes des hiatus semilunaris (*hs*) ist die 9 mm hohe, 7 mm breite und 4½ mm lange Stirnhöhle zu sehen.

Planche 68.

Grandeur nature. — Enfant de 1 an ½.

sf sinus frontal, *cea* cellule ethmoïdale antérieure, *hs* hiatus semilunaire, *pu* processus uncinatus, *om* ostium du sinus maxillaire, *mni* méat inférieur, *ci* cornet inférieur, *mnm* méat moyen, *cm* cornet moyen, *mns* méat supérieur, *cs* cornet supérieur.

Coupe sagittale d'une tête de 1 an ½ montrant après section du cornet moyen (*cm*) la région de l'hiatus semilunaire (*hs*) et l'ostium du sinus frontal (*sf*). Sur la paroi latérale de la fosse nasale on peut voir les cornets inférieur (*ci*), moyen (*cm*) et supérieur (*cs*), les méats inférieur (*mni*), moyen (*mnm*) et supérieur (*mns*). A la partie postérieure du court et étroit hiatus semilunaire (*hs*) s'ouvre le sinus maxillaire par une ouverture ovale (*om*); au-dessus de la partie antérieure de l'hiatus semilunaire (*hs*) on peut voir le sinus frontal long de 9 millim. large de 7 millim. et haut de 4½ millim.

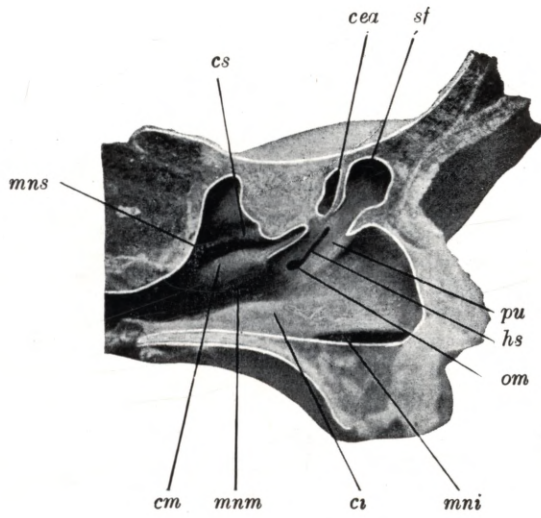
Plate 68.

Natural size. — Child of 1½ years.

sf frontal sinus, *cea* anterior ethmoidal cell, *hs* semilunar hiatus, *pu* uncinat process, *om* maxillary ostium, *mni* lower meatus, *ci* lower concha, *mnm* middle meatus, *cm* middle concha, *mns* upper meatus, *cs* upper concha.

Longitudinal vertical section through the head of a child aged 1½ years. The middle concha (*cm*) having been removed, the region of the semilunar hiatus (*hs*) with the opening of the frontal sinus (*sf*) is exposed. On the lateral wall of the nasal fossa, the lower (*ci*), middle (*cm*) and upper (*cs*) concha, and the lower (*mni*), middle (*mnm*) and upper (*mns*) meatus are visible. At the posterior extremity of the short and narrow semilunar hiatus (*hs*) is the oval aperture (*om*) of the maxillary antrum. Above the anterior end of the semilunar hiatus (*hs*) is the frontal sinus, measuring 9 mm in height, 7 mm in width and 4½ mm in length.

Tafel 68.



Tafel 69.

Frontalschnitt.

Natürliche Grösse. — 2 Jahre altes Kind.

Planche 69.

Coupe frontale.

Grandeur nature. — Enfant de 2 ans.

Plate 69.

Coronal section.

Natural size. — Child of 2 years.

Tafel 69.

Natürliche Grösse. — 2 Jahre altes Kind.

sf sinus frontalis, *cea* cellula ethmoidalis anterior, *hs* hiatus semilunaris, *be* bulla ethmoidalis, *pu* processus uncinatus, *cs* concha superior, *mns* meatus narium superior, *cm* concha media, *mnm* meatus narium medius, *ci* concha inferior, *mni* meatus narium inferior.

Der Frontalschnitt eines 2 Jahre alten Kopfes zeigt den unteren (*mni*), mittleren (*mnm*) und den oberen (*mns*) Nasengang, die untere (*ci*), mittlere (*cm*) und obere (*cs*) Nasenmuschel. Im Gebiete des hiatus semilunaris (*hs*), welchen der processus uncinatus (*pu*) und die bulla ethmoidalis (*be*) begrenzt, ist die Stirnhöhle (*sf*) und die vordere Siebbeinzelle (*cea*) zu sehen. Die Stirnhöhle (*sf*) ist $5\frac{1}{2}$ mm hoch, 4 mm breit und 3 mm lang, sie mündet am vorderen oberen Ende des hiatus semilunaris (*hs*). Die vordere Siebbeinzelle (*cea*) ist 5 mm hoch, 4 mm breit und $3\frac{1}{2}$ mm lang, diese Zelle reicht von der Schnittfläche noch 10 mm in den processus uncinatus (*pu*).

Planche 69.

Grandeur nature. — Enfant de 2 ans.

sf sinus frontal, *cea* cellule ethmoïdale antérieure, *hs* hiatus semilunaire, *be* bulle ethmoïdale, *pu* processus uncinatus, *cs* cornet supérieur, *mns* méat supérieur, *cm* cornet moyen, *mnm* méat moyen, *ci* cornet inférieur, *mni* méat inférieur.

Coupe frontale d'une tête de 2 ans montrant les méats inférieur (*mni*), moyen (*mnm*) et supérieur (*mns*), les cornets inférieur (*ci*), moyen (*cm*) et supérieur (*cs*). Dans la région de l'hiatus semilunaire (*hs*), qui est limitée par le processus uncinatus (*pu*) et la bulle ethmoïdale (*be*) on peut voir le sinus frontal (*sf*) et la cellule ethmoïdale antérieure. Le sinus frontal (*sf*) a $5\frac{1}{2}$ millim. de haut, 4 millim. de large et 3 millim. de long; il s'ouvre à l'extrémité antéro-supérieure de l'hiatus semilunaire (*hs*). La cellule ethmoïdale antérieure (*cea*) a 5 millim. de haut, 4 millim. de large et $3\frac{1}{2}$ millim. de long. Cette cellule s'étend depuis le plan de la section encore 10 millim. dans le processus uncinatus (*pu*).

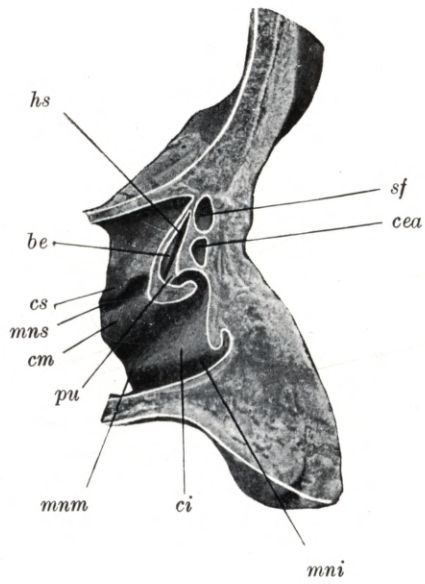
Plate 69.

Natural size. — Child of 2 years.

sf frontal sinus, *cea* anterior ethmoidal cell, *hs* semilunar hiatus, *be* ethmoidal bulla, *pu* uncinate process, *cs* upper concha, *mns* upper meatus, *cm* middle concha, *mnm* middle meatus, *ci* lower concha, *mni* lower meatus.

Coronal section through the head of a child aged 2 years, shewing the lower (*mni*), middle (*mnm*) and upper (*mns*) meatus, and the lower (*ci*) middle (*cm*) and upper (*cs*) concha. The semilunar hiatus (*hs*) may be seen enclosed between the uncinate process (*pu*) and the ethmoidal bulla (*be*) and adjoining it, the frontal sinus (*sf*) and the anterior ethmoidal cell (*cea*). The frontal sinus (*sf*) is $5\frac{1}{2}$ mm high, 4 mm wide and 3 mm long; it opens at the upper anterior extremity of the semilunar hiatus (*hs*). The anterior ethmoidal cell (*cea*) is 5 mm high, 4 mm wide and $3\frac{1}{2}$ mm long. This cell extends into the uncinate process (*pu*) for a distance of 10 mm below the plane of the section.

Tafel 69.



Tafel 70.
Frontalschnitt.

Natürliche Grösse. — 2 Jahre altes Kind.

Planche 70.
Coupe frontale.

Grandeur nature. — Enfant de 2 ans.

Plate 70.
Coronal section.

Natural size. — Child of 2 years.

Tafel 70.

Natürliche Grösse. — 2 Jahre altes Kind.

sm sinus maxillaris, *cei* cellula ethmoidalis anterior, *cep* cellula ethmoidalis posterior, *be* bulla ethmoidalis, *pu* processus uncinatus, *mns* meatus narium superior, *cs* concha superior, *mnm* meatus narium medius, *cm* concha media, *ci* concha inferior, *mni* meatus narium inferior.

Der Frontalschnitt des 2 Jahre alten Kopfes zeigt die laterale Wand der Nasenhöhle, die untere (*ci*), die mittlere (*cm*) und die obere (*cs*) Muschel, den unteren (*mni*), mittleren (*mnm*) und den oberen (*mns*) Nasengang. Im Bereiche der unteren Muschel (*ci*) und des mittleren Nasenganges (*mnm*) ist die Kieferhöhle (*sm*) zu sehen mit ihrer Mündung in den mittleren Nasengang (*mnm*) im hiatus semilunaris, welchen der processus uncinatus (*pu*) und die bulla ethmoidalis (*be*) begrenzt. Die Kieferhöhle (*sm*) ist 12 mm lang, 9 mm hoch und 7 mm breit. Im Bereiche des mittleren Nasenganges (*mnm*) sind die vorderen Siebbeinzellen (*cea*), im Bereiche des oberen Nasenganges (*mns*) ist die hintere Siebbeinzelle (*cep*) zu sehen.

Planche 70.

Grandeur nature. — Enfant de 2 ans.

sm sinus maxillaire, *cea* cellule ethmoïdale antérieure, *cep* cellule ethmoïdale postérieure, *be* bulle ethmoïdale, *pu* processus uncinatus, *mns* méat supérieur, *cs* cornet supérieur, *mnm* méat moyen, *cm* cornet moyen, *ci* cornet inférieur, *mni* méat inférieur.

Coupe frontale d'une tête de 2 ans montrant la paroi latérale de la fosse nasale, les cornets inférieur (*ci*), moyen (*cm*) et supérieur (*cs*), les méats inférieur (*mni*), moyen (*mnm*) et supérieur (*mns*). Au niveau du cornet inférieur (*ci*) et du méat moyen (*mnm*) on peut voir le sinus maxillaire (*sm*) avec son ostium dans le méat moyen (*mnm*) au niveau de l'hiatus semilunaire, qui est limité par le processus uncinatus (*pu*) et la bulle ethmoïdale (*be*). Le sinus maxillaire (*sm*) a 12 millim. de long, 9 millim. de haut et 7 millim. de large. Au niveau du méat moyen (*mnm*) on peut voir les cellules ethmoïdales antérieures (*cea*) et au niveau du méat supérieur (*mns*) la cellule ethmoïdale postérieure (*cep*).

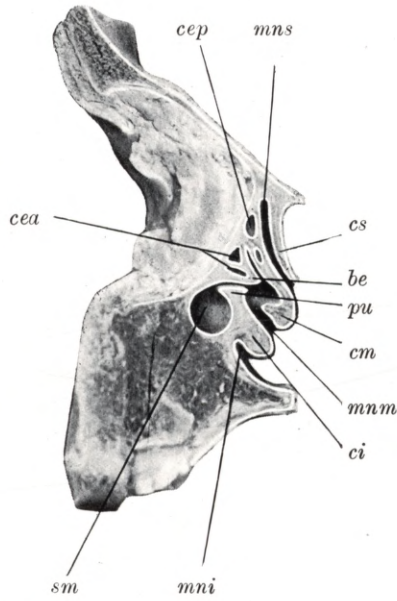
Plate 70.

Natural size. — Child of 2 years.

sm maxillary antrum, *cei* anterior ethmoidal cell, *cep* posterior ethmoidal cell, *be* ethmoidal bulla, *pu* uncinate process, *mns* upper meatus, *cs* upper concha, *mnm* middle meatus, *cm* middle concha, *ci* lower concha, *mni* lower meatus.

Coronal section through the head of a child aged two years, shewing the lateral wall of the nasal fossa, the lower (*ci*), middle (*cm*) and upper (*cs*) concha, and the lower (*mni*), middle (*mnm*) and upper (*mns*) meatus. Adjoining the lower concha (*ci*) and the middle meatus (*mnm*) is the maxillary antrum (*sm*); this may be seen opening into the middle meatus (*mnm*) at the semilunar hiatus, which is enclosed between the uncinate process (*pu*) and the ethmoidal bulla (*be*). The maxillary antrum (*sm*) is 12 mm long, 9 mm high and 7 mm wide. Near the middle meatus (*mnm*) the anterior ethmoidal cells (*cea*), near the upper meatus (*mns*) the posterior ethmoidal cell (*cep*) are shewn.

Tafel 70.



Tafel 71.
Frontalschnitt.

Natürliche Grösse. — 2 Jahre altes Kind.

Planche 71.
Coupe frontale.

Grandeur nature. — Enfant de 2 ans,

Plate 71.
Coronal section.

Natural size. — Child of 2 years.

Tafel 71.

Natürliche Grösse. — 2 Jahre altes Kind.

sm sinus maxillaris, *cea* cellula ethmoidalis anterior, *cep* cellula ethmoidalis posterior, *os* ostium sphenoidale, *cs* concha superior, *mns* meatus narium superior, *cm* concha media, *mm* meatus narium medius, *ci* concha inferior, *mni* meatus narium inferior.

Der Frontalschnitt eines 2 Jahre alten Kopfes zeigt die laterale Wand der Nasenhöhle, die untere (*ci*), die mittlere (*cm*) und die obere (*cs*) Nasenmuschel, den unteren (*mni*), den mittleren (*mm*) und den oberen (*mns*) Nasengang, die Kieferhöhle (*sm*), die vordere (*cea*) und die hintere (*cep*) Siebbeinzelle. Zwischen der oberen Nasenmuschel (*cs*) und dem Nasendache ist das 1 mm weite ostium sphenoidale (*os*) zu sehen. Es führt in die 7 mm breite, 6 mm hohe und 5 mm lange Keilbeinhöhle

Planche 71.

Grandeur nature. — Enfant de 2 ans.

sm sinus maxillaire, *cea* cellule ethmoïdale antérieure, *cep* cellule ethmoïdale postérieure, *os* ostium du sinus sphénoïdal, *cs* cornet supérieur, *mns* méat supérieur, *cm* cornet moyen, *mm* méat moyen, *ci* cornet inférieur, *mni* méat inférieur.

Coupe frontale d'une tête de 2 ans montrant la paroi latérale de la fosse nasale, les cornets inférieur (*ci*) moyen (*cm*) et supérieur (*cs*), les méats inférieur (*mni*) moyen (*mm*) et supérieur (*mns*), le sinus maxillaire (*sm*), la cellule ethmoïdale antérieure (*cea*) et la cellule ethmoïdale postérieure (*cep*). Entre le cornet supérieur (*cs*) et le toit de la fosse nasale on peut voir l'ostium du sinus sphénoïdal (*os*) large de 1 millim. Il conduit dans le sinus sphénoïdal large de 7 millim., haut de 6 millim. et long de 5 millim.

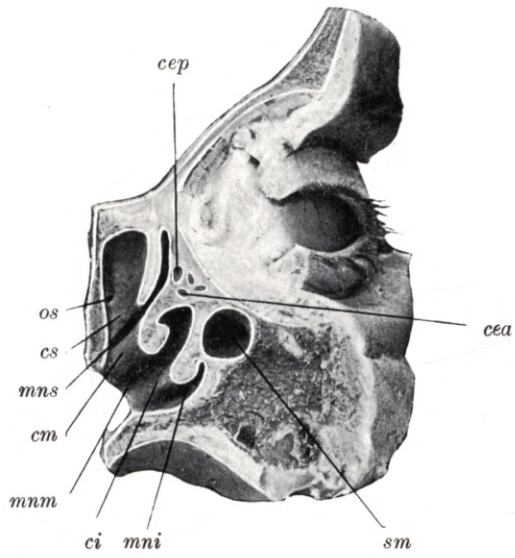
Plate 71.

Natural size. — Child of 2 years.

sm maxillary antrum, *cea* anterior ethmoidal cell, *cep* posterior ethmoidal cell, *os* sphenoidal ostium, *cs* upper concha, *mns* upper meatus, *cm* middle concha, *mm* middle meatus, *ci* lower concha, *mni* lower meatus.

Coronal section through the head of a child aged 2 years, shewing the lateral wall of the nasal fossa, the lower (*ci*), middle (*cm*) and upper (*cs*) concha, and the lower (*mni*), middle (*mm*) and upper meatus, the maxillary antrum (*sm*), anterior (*cea*) and posterior (*cep*) ethmoidal cells. Between the upper concha (*cs*) and the roof of the nasal fossa the sphenoidal ostium (*os*) may be seen. It is 1 mm wide and leads into the sphenoidal sinus which is 7 mm wide, 6 mm high and 5 mm long.

Tafel 71.



Tafel 72.
Sagittalschnitt.

Natürliche Grösse. — 2 Jahre altes Kind.

Planche 72.
Coupe sagittale.

Grandeur nature. — Enfant de 2 ans.

Plate 72.
Longitudinal vertical section.

Natural size. — Child of 2 years.

Tafel 72.

Natürliche Grösse. — 2 Jahre altes Kind.

sf sinus frontalis, *cea* cellula ethmoidalis anterior, *cep* cellula ethmoidalis posterior, *os* ostium sphenoidale, *ss* sinus sphenoidalis, *hs* hiatus semilunaris, *be* bulla ethmoidalis, *pu* processus uncinatus, *mni* meatus narium inferior, *ci* concha inferior, *mnm* meatus narium medius, *cm* concha media, *mns* meatus narium superior, *cs* concha superior.

Der Sagittalschnitt eines 2 Jahre alten Kopfes zeigt die äussere Wand der Nasenhöhle, den unteren (*mni*), mittleren (*mnm*) und den oberen (*mns*) Nasengang, die untere (*ci*), die mittlere (*cm*) und die obere (*cs*) Nasenmuschel. Durch den weggefallenen Teil der mittleren Muschel (*cm*) ist das Gebiet des hiatus semilunaris (*hs*) freigelegt, den hiatus semilunaris (*hs*) begrenzt die bulla ethmoidalis (*be*) und der processus uncinatus (*pu*). In der Reihenfolge von vorne nach hinten ist die Stirnhöhle (*sf*), die vordere Siebbeinzelle (*cea*), die hintere Siebbeinzelle (*cep*) und die Keilbeinhöhle (*ss*) in ihrer Lage und Ausbreitung zu sehen. Die Stirnhöhle (*sf*) ist $7\frac{1}{2}$ mm hoch, $5\frac{1}{2}$ mm lang und 3 mm breit, sie mündet am Dache des hiatus semilunaris (*hs*). Die vordere Siebbeinzelle (*cea*) ist $4\frac{1}{2}$ mm lang, 5 mm hoch und $3\frac{1}{2}$ mm breit. Die hintere Siebbeinzelle ist 4 mm lang, 5 mm hoch und 3 mm breit. Die Keilbeinhöhle (*ss*) ist $6\frac{1}{2}$ mm breit, 4 mm hoch und $4\frac{1}{2}$ mm lang. Das ostium sphenoidale ist 1 mm weit.

Planche 72.

Grandeur nature. Enfant de 2 ans.

sf sinus frontal, *cea* cellule ethmoïdale antérieure, *cep* cellule ethmoïdale postérieure, *os* ostium du sinus sphénoïdal, *ss* sinus sphénoïdal, *hs* hiatus semilunaire, *be* bulle ethmoïdale, *pu* processus uncinatus, *mni* méat inférieur, *ci* cornet inférieur, *mnm* méat moyen, *cm* cornet moyen, *mns* méat supérieur, *cs* cornet supérieur.

Coupe sagittale d'une tête de 2 ans montrant la paroi latérale de la fosse nasale, les méats inférieur (*mni*), moyen (*mnm*) et supérieur (*mns*), les cornets inférieur (*ci*), moyen (*cm*) et supérieur (*cs*). Par l'ablation d'une partie du cornet moyen (*cm*) la région de l'hiatus semilunaire (*hs*) est mise à nu; l'hiatus semilunaire (*hs*) est limité par la bulle ethmoïdale (*be*) et le processus uncinatus (*pu*). En allant d'en avant en arrière on peut voir le sinus frontal (*sf*), la cellule ethmoïdale antérieure (*cea*), la cellule ethmoïdale postérieure (*cep*) et le sinus sphénoïdal. Le sinus frontal (*sf*) a une hauteur de $7\frac{1}{2}$ millim., une longueur de $5\frac{1}{2}$ millim. et une largeur de 3 millim., il s'ouvre au toit de l'hiatus semilunaire (*hs*). La cellule ethmoïdale antérieure (*cea*) a $4\frac{1}{2}$ millim. de long, 5 millim. de haut et $3\frac{1}{2}$ millim. de large. La cellule ethmoïdale postérieure a 4 millim. de long, 5 millim. de haut et 3 millim. de large. Le sinus sphénoïdal (*ss*) a $6\frac{1}{2}$ millim. de large, 4 millim. de haut, $4\frac{1}{2}$ millim. de long. Son ostium a 1 millim. de large.

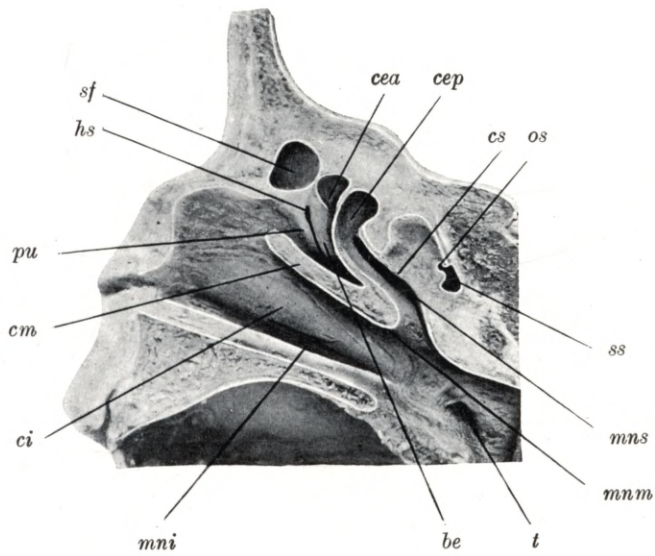
Plate 72.

Natural size. — Child of 2 years.

sf frontal sinus, *cea* anterior ethmoidal cell, *cep* posterior ethmoidal cell, *os* sphenoidal ostium, *ss* sphenoidal sinus, *hs* semilunar hiatus, *be* ethmoidal bulla, *pu* uncinat process, *mni* lower meatus, *ci* lower concha, *mnm* middle meatus, *cm* middle concha, *mns* upper meatus, *cs* upper concha.

Longitudinal vertical section through the head of a child aged 2 years, shewing the lateral wall of the nasal fossa, the lower (*mni*), middle (*mnm*) and upper (*mns*) meatus, and the lower (*ci*), middle (*cm*) and upper (*cs*) concha. Through the removal of part of the middle concha (*cm*), the region of the semilunar hiatus (*hs*) has been exposed; the semilunar hiatus (*hs*) is enclosed between the ethmoidal bulla (*be*) and the uncinat process (*pu*). From before backwards may be seen in their full extent the frontal sinus (*sf*), the anterior (*cea*) and posterior (*cep*) ethmoidal cell and the sphenoidal sinus (*ss*). The frontal sinus (*sf*) is $7\frac{1}{2}$ mm high, $5\frac{1}{2}$ mm long and 3 mm wide; it opens into the roof of the semilunar hiatus (*hs*). The anterior ethmoidal cell (*cea*) is $4\frac{1}{2}$ mm long, 5 mm high and $3\frac{1}{2}$ mm wide. The posterior ethmoidal cell (*cep*) is 4 mm long, 5 mm high and 3 mm wide. The sphenoidal sinus (*ss*) is $6\frac{1}{2}$ mm wide, 4 mm high and $4\frac{1}{2}$ mm long. The sphenoidal ostium (*os*) is 1 mm wide.

Tafel 72.



Tafel 73.
Sagittalschnitt.

Natürliche Grösse. — 3 Jahre altes Kind.

Planche 73.
Coupe sagittale.

Grandeur nature. — Enfant de 3 ans.

Plate 73.
Longitudinal vertical section.

Natural size. — Child of 3 years.

Tafel 73.

Natürliche Grösse. — 3 Jahre altes Kind.

sf sinus frontalis, *of* ostium frontale, *hs* hiatus semilunaris, *pu* processus uncinatus, *be* bulla ethmoidalis, *cm* concha media, *mnm* meatus narium medius, *ci* concha inferior, *mni* meatus narium inferior, *cea* cellula ethmoidalis anterior, *cep* cellula ethmoidalis posterior, *cs* concha superior, *mns* meatus narium superior. *ss* sinus sphenoidalis.

Der Sagittalschnitt eines 3 Jahre alten Kopfes zeigt die Nasenhöhle und die Nebenhöhlen von innen eröffnet. Die untere Nasenmuschel (*ci*) ist ganz erhalten, die mittlere (*cm*) und die obere (*cs*) Nasenmuschel ist zum Teil weggefallen, unter den Muscheln ist der untere (*mni*), der mittlere (*mnm*) und der obere (*mns*) Nasengang zu übersehen. Durch den Wegfall eines Teiles der mittleren Muschel (*cm*) ist das Gebiet des hiatus semilunaris (*hs*) freigelegt, welcher oben von der bulla ethmoidalis (*be*), unten vom processus uncinatus (*pu*) begrenzt ist. Die rechte Stirnhöhle (*sf*) ist 11 mm lang, 14 mm hoch und 5 mm breit, sie mündet mit einer $2\frac{1}{2}$ mm länglich ovalen Öffnung (*of*) am vordersten Ende des hiatus semilunaris (*hs*). Der oberste Teil der Stirnhöhle (*sf*) erstreckt sich im unteren Schuppenteile des Stirnbeines. Die vorderen (*cea*) und die hinteren (*cep*) Siebbeinzellen sind 6—7 mm lang und hoch, 3—4 mm breit. Die Mündung einer hinteren Siebbeinzelle (*cep*) in den oberen Nasengang (*mns*), ferner die Mündung der Keilbeinhöhle (*ss*) und ihre Ausbreitung im Keilbeinkörper ist gut zu übersehen. Die rechte Keilbeinhöhle (*ss*) ist 9 mm breit, 6 mm lang und 6 mm hoch, das ostium sphenoidale ist 2 mm weit.

Planche 73.

Grandeur nature. — Enfant de 3 ans.

sf sinus frontal, *of* ostium du sinus frontal, *hs* hiatus semilunaire, *pu* processus uncinatus, *be* bulle ethmoïdale, *cm* cornet moyen, *mnm* méat moyen, *ci* cornet inférieur, *mni* méat inférieur, *cea* cellule ethmoïdale antérieure, *cep* cellule ethmoïdale postérieure, *cs* cornet supérieur, *mns* méat supérieur, *ss* sinus sphénoïdal.

Coupe sagittale de la tête d'un enfant de 3 ans montrant la fosse nasale et les sinus ouverts. Le cornet inférieur (*ci*) est complètement conservé, les cornets moyen (*cm*) et supérieur (*cs*) sont en partie enlevés. Au dessous des cornets on voit les trois méats: le méat inférieur (*mni*), le méat moyen (*mnm*) le méat supérieur (*mns*). Par la section d'une partie du cornet moyen (*cm*) la région de l'hiatus semilunaire est devenue visible, limitée en haut par la bulle ethmoïdale et en bas par le processus uncinatus. Le sinus frontal droit (*sf*) est long de 11 millim. haut de 14 millim. et large de 5 millim. Son orifice (*of*) long de $2\frac{1}{2}$ millim. se trouve à la partie la plus avancée de l'hiatus semilunaire (*hs*). La partie la plus haute du sinus frontal (*sf*) se trouve dans la partie inférieure de la squame de l'os frontal. Les cellules ethmoïdales antérieures (*cea*) et postérieures (*cep*) sont longues de 6 à 7 millim. et larges de 3 à 4 millim. On voit distinctement l'ouverture d'une cellule ethmoïdale postérieure (*cep*) dans le méat supérieur (*mns*) et l'ouverture du sinus sphénoïdal (*ss*) et son développement dans l'os sphénoïdal. Le sinus sphénoïdal droit (*ss*) est large de 9 millim., haut de 6 millim. long de 6 millim. L'ostium sphénoïdal a 2 millim. de largeur.

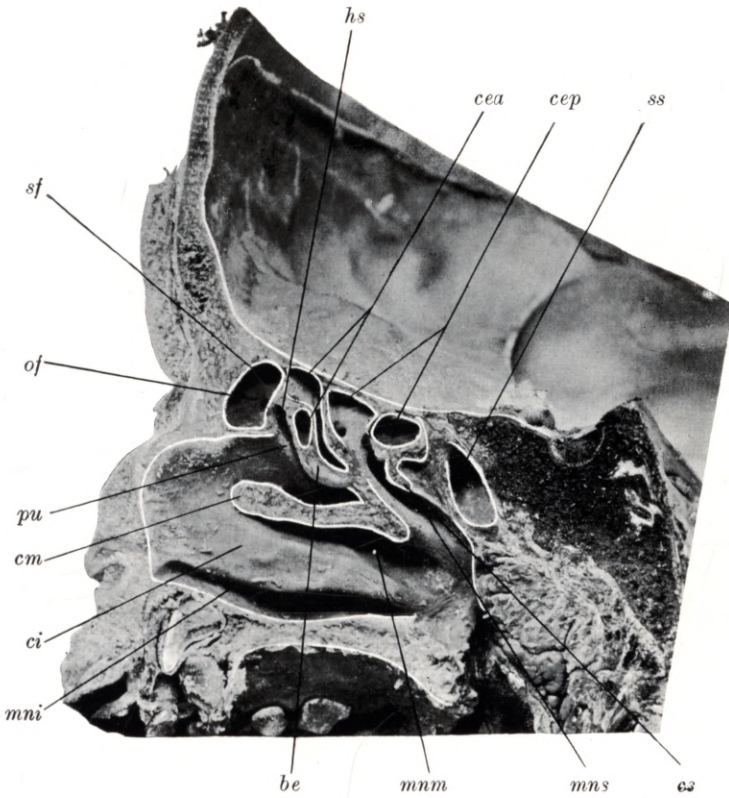
Plate 73.

Natural size. — Child of 3 years.

sf frontal sinus, *of* frontal ostium, *hs* semilunar hiatus, *pu* uncinat process, *be* ethmoidal bulla, *cm* middle concha, *mnm* middle meatus, *ci* lower concha, *mni* lower meatus, *cea* anterior ethmoidal cell, *cep* posterior ethmoidal cell, *cs* upper concha, *mns* upper meatus, *ss* sphenoidal sinus.

Longitudinal vertical section through the head of a child aged 3 years, shewing the nasal fossa and accessory sinuses which have been opened up from their mesial surface. The lower concha (*ci*) has been preserved, but parts of the middle (*cm*) and upper (*cs*) conchae have been removed; below the conchae the lower (*mni*), middle (*mnm*), and upper (*mns*) meatus are seen. By the removal of part of the middle concha (*cm*) the region of the semilunar hiatus (*hs*) has been exposed; it is bounded above by the ethmoidal bulla (*be*), below by the uncinat process (*pu*). The right frontal sinus (*sf*) is 11 mm long, 14 mm high, and 5 mm wide; it communicates by an elongated oval opening (*of*) $2\frac{1}{2}$ mm wide with the anterior part of the semilunar hiatus (*hs*). The upper part of the frontal sinus (*sf*) extends into the lower squamous portion of the frontal bone. The anterior (*cea*) and posterior (*cep*) ethmoidal cells are 6 to 7 mm in length and in height, 3 to 4 mm in width. The opening of a posterior ethmoidal cell (*cep*) into the upper meatus (*mns*), the orifice of the sphenoidal sinus (*ss*), and the situation of this sinus in the body of the sphenoid bone are clearly visible. The right sphenoidal sinus (*ss*) is 9 mm wide, 6 mm long and 6 mm high; the sphenoidal ostium is 2 mm in diameter.

Tafel 73.



Tafel 74.
Sagittalschnitt.

Natürliche Grösse. — 3 Jahre altes Kind.

Planche 74.
Coupe sagittale.

Grandeur nature. — Enfant de 3 ans.

Plate 74.
Longitudinal vertical section.

Natural size. — Child of 3 years.

Tafel 74.

Natürliche Grösse. — 3 Jahre altes Kind.

sf sinus frontalis, *cm* concha media, *mnm* meatus narium medius, *cea* cellula ethmoidalis anterior, *cs* concha superior, *mns* meatus narium superior, *cep* cellula ethmoidalis posterior, *ss* sinus sphenoidalis, *os* ostium sphenoidale.

Der Sagittalschnitt eines 3 Jahre alten Kopfes stellt den korrespondierenden Schnitt der Tafel 73 dar. Man sieht den von der mittleren Nasenmuschel (*cm*) bedeckten vordersten Teil des mittleren Nasenganges (*mnm*) und in demselben einen streifenartigen Teil der Lamelle der bulla ethmoidalis. Ganz vorne oben ist ein kleiner Teil der Stirnhöhle (*sf*) zu sehen, hinter ihr liegt eine vordere Siebbeinzelle (*cea*), welche direkt im recessus bullaris mündet, welcher in der Tafel deutlich ausgeprägt erscheint, dann folgen zwei hintere Siebbeinzellen (*cep*), eine mündet direkt breit im oberen Nasengang (*mns*). Im Körper des Keilbeines ist die Keilbeinhöhle (*ss*) mit ihrer Mündung, das ostium sphenoidale (*os*) zu übersehen. Die Maasse der Nebenhöhlen sind in der Tafel 73 erwähnt.

Planche 74.

Grandeur nature. — Enfant de 3 ans.

sf sinus frontal, *cm* cornet moyen, *mnm* méat moyen, *cea* cellule ethmoïdale antérieure, *cs* cornet supérieur, *mns* méat supérieur, *cep* cellule ethmoïdale postérieure, *ss* sinus sphénoïdal, *os* ostium du sinus sphénoïdal.

Coupe sagittale d'une tête d'un enfant de 3 ans correspond à la coupe de la planche 73. On voit la partie antérieure du méat moyen (*mnm*) recouverte par le cornet moyen (*cm*), et dans ce méat une partie de la lame de la bulle ethmoïdale. Tout à fait en avant et en haut on voit encore une petite partie du sinus frontal (*sf*). Derrière le sinus se trouve une cellule ethmoïdale antérieure (*cea*) qui s'ouvre directement dans le recessus bullaris très marqué sur la planche. Suivent ensuite deux cellules ethmoïdales postérieures (*cep*), dont une s'ouvre directement dans le méat nasal supérieur (*mns*). Dans le corps de l'os sphénoïdal on voit le sinus sphénoïdal (*ss*) avec son orifice (*os*). Les mesures des sinus sont mentionnées sur la planche 73.

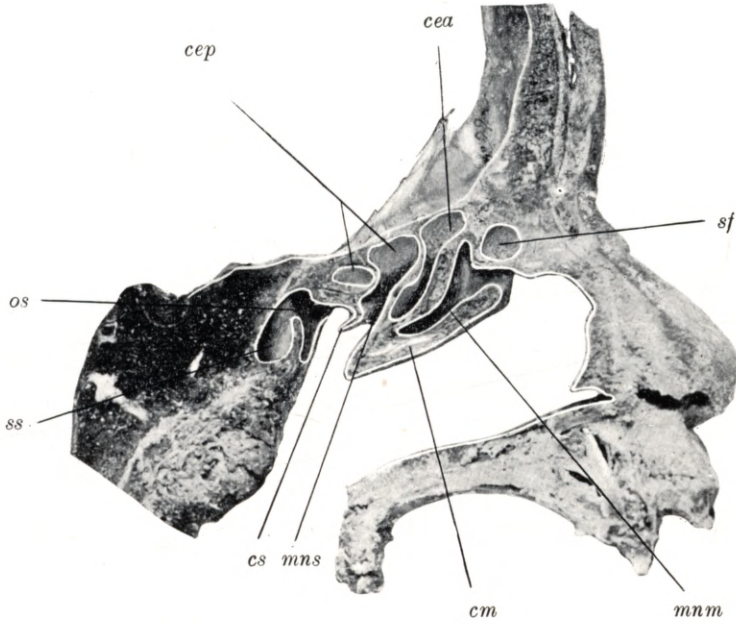
Plate 74.

Natural size. — Child of 3 years.

sf frontal sinus, *cm* middle concha, *mnm* middle meatus, *cea* anterior ethmoidal cell, *cs* upper concha, *mns* upper meatus, *cep* posterior ethmoidal cell, *ss* sphenoidal sinus, *os* sphenoidal ostium.

This section, a longitudinal vertical section through the head of a child aged 3 years, corresponds to the one figured on Plate 73. The anterior portion of the middle meatus (*mnm*) is shown, overhung by the middle concha (*cm*); in the meatus a narrow strip of the lamina of the ethmoidal bulla is visible. At the upper anterior extremity of the nasal fossa a small part of the frontal sinus (*sf*) may be recognised; behind this is an anterior ethmoidal cell (*cea*) which communicates freely with the well-marked bullar recess; still further backwards are two posterior ethmoidal cells (*cep*), one of which opens directly into the upper meatus (*mns*). Within the body of the sphenoid bone lies the sphenoidal sinus (*ss*) with its orifice, the sphenoidal ostium (*os*). The measurements of the sinuses are given in the description of Plate 73.

Tafel 74.



Tafel 75.
Frontalschnitt.

Natürliche Grösse. — 3 Jahre altes Kind.

Planche 75.
Coupe frontale.

Grandeur nature. — Enfant de 3 ans.

Plate 75.
Coronal section.

Natural size. — Child of 3 years,

Tafel 75.

Natürliche Grösse. — 3 Jahre altes Kind.

sf sinus frontalis, *cea* cellula ethmoidalis anterior, *hs* hiatus semilunaris, *be* bulla ethmoidalis, *pu* processus uncinatus, *dnl* ductus nasolacrimalis, *ci* concha inferior, *mni* meatus narium inferior.

Der Frontalschnitt eines 3 Jahre alten Kopfes hat den vorderen Teil der Stirnhöhle (*sf*) vor dem hiatus semilunaris (*hs*) getroffen. Die linke Stirnhöhle (*sf*) ist 6 mm breit, 16 mm lang und 18 mm hoch, sie mündet mit einer $2\frac{1}{2}$ mm länglich ovalen Öffnung am obersten Teile des hiatus semilunaris, welcher von der bulla ethmoidalis (*be*) und vom processus uncinatus (*pu*) begrenzt ist. Die unterhalb der Stirnhöhle (*sf*) sichtbare vordere Siebbeinzelle (*cea*) erstreckt sich 7 mm weit in den processus uncinatus (*pu*). Nahe dem Gebiete des mittleren Nasenganges ist in einer Länge von 10 mm der ductus nasolacrimalis (*dnl*) zu sehen.

Planche 75.

Grandeur nature. — Enfant de 3 ans.

sf sinus frontal, *cea* cellule ethmoïdale antérieure, *hs* hiatus semilunaire, *be* bulle ethmoïdale, *pu* processus uncinatus, *dnl* conduit nasolacrimal, *ci* cornet inférieur, *mni* méat inférieur.

Coupe frontale de la tête d'un enfant de 3 ans, passant par la partie antérieure du sinus frontal (*sf*) au-devant de l'hiatus semilunaire (*hs*). Le sinus frontal gauche (*sf*) est large de 6 millim. long de 16 millim. et haut de 18 millim. Le sinus s'ouvre par un orifice ovalaire de $2\frac{1}{2}$ millim. de long dans la partie supérieure de l'hiatus semilunaire, qui est limitée par la bulle ethmoïdale (*be*) et le processus uncinatus (*pu*). Au-dessus du sinus frontal (*sf*) on voit une cellule ethmoïdale antérieure (*cea*), qui, sur une longueur de 7 millim., avance dans le processus uncinatus (*pu*). Près du méat moyen le conduit nasolacrimal (*dnl*) est ouvert sur une longueur de 10 millim.

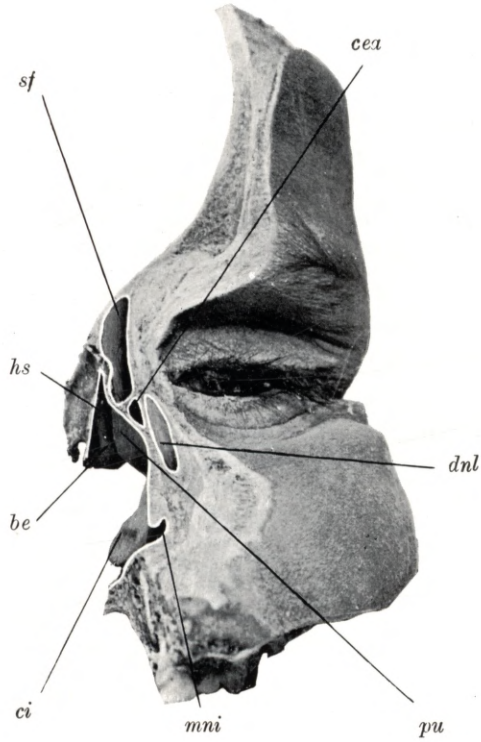
Plate 75.

Natural size. — Child of 3 years.

sf frontal sinus, *cea* anterior ethmoidal cell, *hs* semilunar hiatus, *be* ethmoidal bulla, *pu* uncinat process, *dnl* nasal duct, *ci* lower concha, *mni* lower meatus.

Coronal section through the head of a child aged 3 years, traversing the anterior part of the frontal sinus (*sf*) in front of the semilunar hiatus (*hs*). The left frontal sinus (*sf*) is 6 mm wide, 16 mm long, and 18 mm high. It opens into the top of the semilunar hiatus by an elongated oval orifice, $2\frac{1}{2}$ mm wide. The semilunar hiatus is enclosed between the ethmoidal bulla (*be*) and the uncinat process (*pu*). Below the frontal sinus (*sf*) is an anterior ethmoidal cell (*cea*) which extends into the uncinat process (*pu*) for a distance of 7 mm. Adjoining the middle meatus a part of the nasal duct (*dnl*), 10 mm long, is visible.

Tafel 75.



Tafel 76.

Frontalschnitt.

Natürliche Grösse. — 3 Jahre altes Kind.

Planche 76.

Coupe frontale.

Grandeur nature. — Enfant de 3 ans.

Plate 76.

Coronal section.

Natural size. — Child of 3 years.

Tafel 76.

Natürliche Grösse. — 3 Jahre altes Kind.

ci concha inferior, *mni* meatus narium inferior, *sm* sinus maxillaris, *cm* concha media, *mnm* meatus narium medius, *cs* concha superior, *mns* meatus narium superior, *cea* cellula ethmoidalis anterior, *cep* cellula ethmoidalis posterior.

Der Frontalschnitt eines 3 Jahre alten Kopfes zeigt die laterale Nasenhöhlenwand mit dem unteren (*mni*), mittleren (*mnm*) und oberen (*mns*) Nasengang, mit der unteren (*ci*), mittleren (*cm*) und oberen (*cs*) Nasenmuschel. An dem Schnitte sind die vorderen (*cea*) und hinteren (*cep*) Siebbeinzellen und die Kieferhöhle (*sm*) getroffen. Die linke Kieferhöhle (*sm*) ist 23 mm lang, 13 mm breit und 13 mm hoch, mündet im hinteren Teile des hiatus semilunaris.

Planche 76.

Grandeur nature. — Enfant de 3 ans.

ci cornet inférieur, *mni* méat inférieur, *sm* sinus maxillaire, *cm* cornet moyen, *mnm* méat moyen, *cs* cornet supérieur, *mns* méat supérieur, *cea* cellule ethmoïdale antérieure, *cep* cellule ethmoïdale postérieure.

Coupe frontale d'une tête de 3 ans montrant la paroi latérale de la fosse nasale avec les méats inférieur (*mni*), moyen (*mnm*), supérieur (*mns*) et les cornets inférieur (*ci*), moyen (*cm*), supérieur (*cs*). On voit sur la coupe les cellules ethmoïdales antérieures (*cea*) et postérieures (*cep*) et le sinus maxillaire (*sm*). Le sinus maxillaire gauche (*sm*) est haut de 13 millim., large de 13 millim. et long de 23 millim. Il s'ouvre dans la partie postérieure de l'hiatus semilunaire.

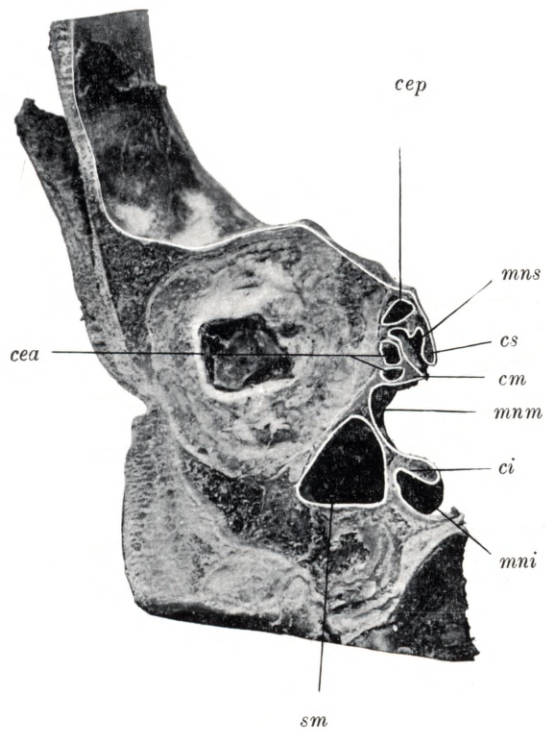
Plate 76.

Natural size. — Child of 3 years.

ci lower concha, *mni* lower meatus, *sm* maxillary antrum, *cm* middle concha, *mnm* middle meatus, *cs* upper concha, *mns* upper meatus, *cea* anterior ethmoidal cell, *cep* posterior ethmoidal cell.

Coronal section through the head of a child aged 3 years, shewing the lateral wall of the nasal fossa, with the lower (*mni*) middle (*mnm*), and upper (*mns*) meatus, and the lower (*ci*), middle (*cm*), and upper (*cs*) concha. The section has opened up the anterior (*cea*) and posterior (*cep*) ethmoidal cells and the maxillary antrum (*sm*). The left maxillary antrum (*sm*) is 23 mm long, 13 mm wide, and 13 mm high. It opens into the posterior portion of the semilunar hiatus.

Tafel 76.



Tafel 77.

Röntgenaufnahme.

Natürliche Grösse. — Schädel eines 3¹/₂ jähr. Kindes.

Planche 77.

Radiogramme.

Grandeur nature. — Crâne d'un enfant de 3 ans¹/₂.

Plate 77.

Skiagram.

Natural size. — Skull of child 3¹/₂ years old.

Tafel 77.

Natürliche Grösse. — Schädel eines 3½ jähr. Kindes.

sfd sinus frontalis dexter, *sfs* sinus frontalis sinister.

Die Figur illustriert die Röntgenaufnahme der Stirnhöhlen eines 3½ Jahre alten Schädels. Beide Stirnhöhlen (*sfd*, *sfs*) erstrecken sich in einer Ausdehnung von 6 mm in der horizontalen und in der vertikalen Richtung im Schuppenteile des Stirnbeines

Planche 77.

Grandeur nature. — Crâne d'un enfant de 3 ans ½.

sfd sinus frontal droit, *sfs* sinus frontal gauche.

La figure montre le radiogramme des sinus frontaux d'un crâne de 3 ans ½. Les deux sinus (*sfd*, *sfs*) ont une étendue de 6 millim. dans la direction horizontale et verticale de la squame de l'os frontal.

Plate 77.

Natural size. — Skull of child 3½ years old.

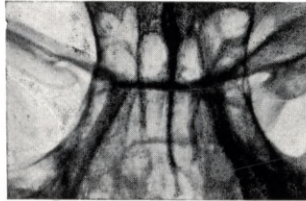
sfd right frontal sinus, *sfs* left frontal sinus.

Skigram shewing the frontal sinuses of the skull at 3½ years of age. Both frontal sinuses (*sfd*, *sfs*) extend into the squamous part of the frontal bone for a distance of 6 mm in the horizontal and vertical direction.

Tafel 77.

sfd

sfs



Tafel 78.
Frontalschnitt.

Natürliche Grösse. — 3¹/₂ Jahre altes Kind.

Planche 78.
Coupe frontale.

Grandeur nature. — Enfant de 3 an ¹/₂.

Plate 78.
Coronal section.

Natural size. — Child of 3¹/₂ years.

Tafel 78.

Natürliche Grösse. — $3\frac{1}{2}$ Jahre altes Kind.

sf sinus frontalis, *rf* recessus frontalis, *of* ostium frontale, *hs* hiatus semilunaris, *pu* processus uncinatus, *cea* cellula ethmoidalis anterior, *ci* concha inferior, *cm* concha media, *mns* meatus narium superior, *cs* concha superior.

Der Frontalschnitt des $3\frac{1}{2}$ Jahre alten Kopfes ist etwas schräg geführt und zeigt das freigelegte Gebiet des hiatus semilunaris (*hs*), begrenzt vom processus uncinatus (*pu*), die durchschnittenen Teile der unteren (*ci*), mittleren (*cm*) und der oberen (*cs*) Nasenmuschel, einen Teil des unteren, mittleren und oberen (*mns*) Nasenganges, die Stirnhöhle (*sf*) und die vordere Siebbeinzelle (*cea*). Oberhalb des hiatus semilunaris (*hs*) ist der schmale recessus frontalis (*rf*) zu sehen, wo die Stirnhöhle mit einer länglich ovalen Öffnung (*of*) mündet. Die Stirnhöhle (*sf*) ist 6 mm lang, $6\frac{1}{2}$ mm hoch und 5 mm breit. Die vordere Siebbeinzelle (*cea*) ist 8 mm lang, 6 mm hoch und 4 mm breit und erstreckt sich in den processus uncinatus (*pu*).

Planche 78.

Grandeur nature. — Enfant de 3 ans $\frac{1}{2}$.

sf sinus frontal, *rf* recessus frontal, *of* ostium du sinus frontal, *hs* hiatus semilunaire, *pu* processus uncinatus, *cea* cellule ethmoïdale antérieure, *ci* cornet inférieur, *cm* cornet moyen, *mns* méat supérieur, *cs* cornet supérieur.

Coupe frontale d'une tête de 3 ans $\frac{1}{2}$, légèrement oblique et montrant la région mise à nu de l'hiatus semilunaire (*hs*), limitée par le processus uncinatus (*pu*), la partie sectionnée des cornets inférieur (*ci*), moyen (*cm*) et supérieur (*cs*), une partie des méats inférieur, moyen et supérieur (*mns*), le sinus frontal et la cellule ethmoïdale antérieure (*cea*). Au-dessus de l'hiatus semilunaire (*hs*) on peut voir l'étroit recessus frontal (*rf*) ou s'ouvre le sinus frontal par un ostium ovalaire allongé (*of*). Le sinus frontal a 6 millim. de long, $6\frac{1}{2}$ millim. de haut et 5 millim. de large. La cellule ethmoïdale antérieure (*cea*) a 8 millim. de long, 6 millim. de haut et 4 millim. de large; elle s'étend jusque dans le processus uncinatus (*pu*).

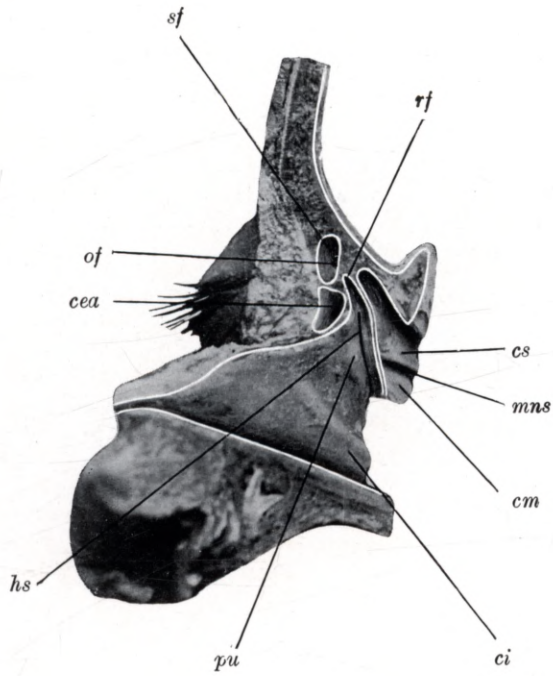
Plate 78.

Natural size. — Child of $3\frac{1}{2}$ years.

sf frontal sinus, *rf* frontal recess, *of* frontal ostium, *hs* semilunar hiatus, *pu* uncinuate process, *cea* anterior ethmoidal cell, *ci* lower concha, *cm* middle concha, *mns* upper meatus, *cs* upper concha.

Section through the head of a child aged $3\frac{1}{2}$ years, cut in a plane slightly oblique to the coronal. The section shews the region of the semilunar hiatus (*hs*), bounded by the uncinuate process (*pu*), the cut surfaces of the lower (*ci*), middle (*cm*) and upper (*cs*) conchae, part of the lower, middle and upper (*mns*) meatus, the frontal sinus (*sf*) and anterior ethmoidal cell (*cea*). Above the semilunar hiatus (*hs*) the narrow frontal recess (*rf*) is visible, together with the elongated oval aperture (*of*) of the frontal sinus. The frontal sinus (*sf*) is 6 mm long, $6\frac{1}{2}$ mm high and 5 mm wide. The anterior ethmoidal cell (*cea*) is 8 mm long, 6 mm high and 4 mm wide, and extends into the uncinuate process (*pu*).

Tafel 78.



Tafel 79.

Frontalschnitt.

Natürliche Grösse. — 3½ Jahre altes Kind.

Planche 79.

Coupe frontale.

Grandeur nature. — Enfant de 3 ans ½.

Plate 79.

Coronal section.

Natural size. — Child of 3½ years.

Tafel 79.

Natürliche Grösse. — 3½ Jahre altes Kind.

sm sinus maxillaris, *om* ostium maxillare, *cer* cellula ethmoidalis anterior, *cep* cellula ethmoidalis posterior, *pu* processus uncinatus, *mni* meatus narium inferior, *ci* concha inferior, *mnm* meatus narium medius, *cm* concha media, *mns* meatus narium superior, *c* concha superior.

Der Frontalschnitt des 3½ Jahre alten Kopfes zeigt die laterale Wand der Nasenhöhle, den unteren (*mni*), den mittleren (*mnm*) und den oberen (*mns*) Nasengang, die untere (*ci*), die mittlere (*cm*) und die obere (*cs*) Nasenmuschel, die Kieferhöhle (*sm*), die vordere (*cea*) und die hintere (*cep*) Siebbeinzelle. Im mittleren Nasengange (*mnm*) ist der processus uncinatus (*pu*) und der hintere Teil des hiatus semilunaris zu sehen, wo die Kieferhöhle (*sm*) mündet. Durch das ostium maxillare (*om*) ist eine Borste gezogen. Die Kieferhöhle (*sm*) ist 26 mm lang, 13 mm hoch und 12 mm breit.

Planche 79.

Grandeur nature. — Enfant de 3 ans ½.

sm sinus maxillaire, *om* ostium du sinus maxillaire, *cer* cellule ethmoïdale antérieure, *cep* cellule ethmoïdale postérieure, *pu* processus uncinatus, *mni* méat inférieur, *ci* cornet inférieur, *mnm* méat moyen, *cm* cornet moyen, *mns* méat supérieur, *cs* cornet supérieur.

Coupe frontale d'une tête de 3 ans ½ montrant la paroi latérale de la fosse nasale, les méats inférieur (*mni*), moyen (*mnm*) et supérieur (*mns*), les cornets inférieur (*ci*), moyen (*cm*) et supérieur (*cs*), le sinus maxillaire (*sm*), les cellules ethmoïdales antérieure (*cea*) et postérieure (*cep*). Dans le méat moyen (*mnm*) on peut voir le processus uncinatus (*pu*) et la partie postérieure de l'hiatus semilunaire, ou s'ouvre le sinus maxillaire (*sm*). A travers l'ostium du sinus maxillaire (*om*) est passé un crin. Le sinus maxillaire (*sm*) a 26 millim. de long, 13 millim. de haut et 12 millim de large.

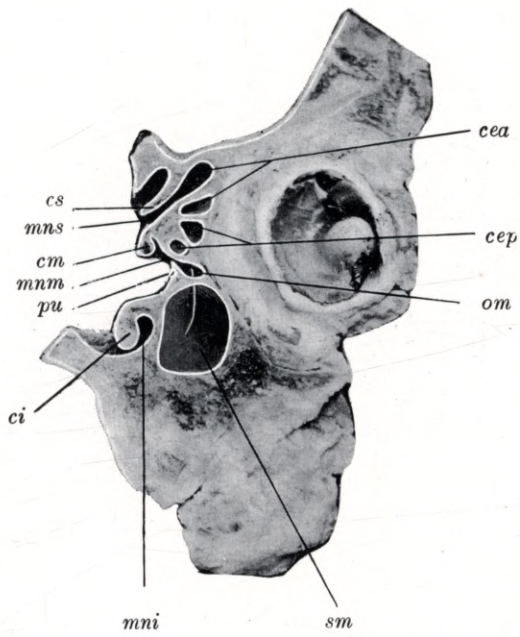
Plate 79.

Natural size. — Child of 3½ years.

sm maxillary antrum, *om* maxillary ostium, *cer* anterior ethmoidal cell, *cep* posterior ethmoidal cell, *pu* uncinat process, *mni* lower meatus, *ci* lower concha, *mnm* middle meatus, *cm* middle concha, *mns* upper meatus, *cs* upper concha.

Coronal section through the head of a child aged 3½ years, shewing the lateral wall of the nasal fossa, the lower (*mni*), middle (*mnm*) and upper (*mns*) meatus, the lower (*ci*), middle (*cm*) and upper (*cs*) concha, the maxillary antrum (*sm*), anterior (*cea*) and posterior (*cep*) ethmoidal cells. In the middle meatus (*mnm*) the uncinat process (*pu*) and the back part of the semilunar hiatus with the opening of the maxillary antrum (*sm*) can be seen. A bristle has been passed through the maxillary ostium (*om*). The maxillary antrum (*sm*) is 26 mm long, 13 mm high and 12 mm wide.

Tafel 79.



Tafel 80.

Frontalschnitt.

Natürliche Grösse. — 3½ Jahre altes Kind.

Planche 80.

Coupe frontale.

Grandeur nature. — Enfant de 3 ans ½.

Plate 80.

Coronal section.

Natural size. — Child of 3½ years.

Tafel 80.

Natürliche Grösse. — $3\frac{1}{2}$ Jahre altes Kind.

sm sinus maxillaris, *cea* cellula ethmoidalis anterior, *cep* cellula ethmoidalis posterior, *os* ostium sphenoidale, *mni* meatus narium inferior, *ci* concha inferior, *mnm* meatus narium medius, *cm* concha media, *mns* meatus narium superior, *cs* concha superior.

Der Frontalschnitt des $3\frac{1}{2}$ Jahre alten Kopfes zeigt die laterale Wand der Nasenhöhle, den unteren (*mni*), den mittleren (*mnm*) und den oberen (*mns*) Nasengang, die untere (*ci*), mittlere (*cm*) und die obere (*cs*) Nasenmuschel, die Kieferhöhle (*sm*), die vorderen (*cea*) und hinteren (*cep*) Siebbeinzellen und das ostium sphenoidale (*os*). Im Bereiche des unteren (*mni*) und mittleren (*mnm*) Nasenganges ist der hintere Teil der Kieferhöhle (*sm*) sichtbar. Die vorderen Siebbeinzellen (*cea*) sind 6—8 mm lang, $3\frac{1}{2}$ —5 mm hoch und 3—4 mm breit. Die hinteren Siebbeinzellen (*cep*) sind 6—11 mm lang, 5—6 mm hoch und $3\frac{1}{2}$ —4 mm breit. In der Höhe des oberen Nasenganges (*mns*) ist das $\frac{1}{2}$ mm weite ostium sphenoidale (*os*) zu sehen, welches in die 7 mm breite, 6 mm hohe und 5 mm lange Keilbeinhöhle führt.

Planche 80.

Grandeur nature. — Enfant de 3 ans $\frac{1}{2}$.

sm sinus maxillaire, *cea* cellule ethmoïdale antérieure, *cep* cellule ethmoïdale postérieure, *os* ostium du sinus sphénoïdal, *mni* méat inférieur, *ci* cornet inférieur, *mnm* méat moyen, *cm* cornet moyen, *mns* méat supérieur, *cs* cornet supérieur.

Coupe frontale d'une tête de 3 ans $\frac{1}{2}$ montrant la paroi latérale de la fosse nasale, les méats inférieur (*mni*), moyen (*mnm*) et supérieur (*mns*), les cornets inférieur (*ci*), moyen (*cm*) et supérieur (*cs*), le sinus maxillaire (*sm*), les cellules ethmoïdales antérieures (*cea*) et postérieures (*cep*) et l'ostium du sinus sphénoïdal (*os*). Au niveau des méats inférieur (*mni*) et moyen (*mnm*) la partie postérieure du sinus maxillaire (*sm*) est visible. Les cellules ethmoïdales antérieures (*cea*) ont de 6 à 8 millim. de long, de $3\frac{1}{2}$ à 5 millim. de haut et de 3 à 4 millim. de large. Les cellules ethmoïdales postérieures (*cep*) ont de 6 à 11 millim. de long, de 5 à 6 millim. de haut et de $3\frac{1}{2}$ à 4 millim. de large. Au niveau du méat supérieur (*mns*) on peut voir l'ostium du sinus sphénoïdal large de $\frac{1}{2}$ millim. (*os*), qui conduit dans le sinus sphénoïdal large de 7 millim. haut de 6 millim. et long de 5 millim.

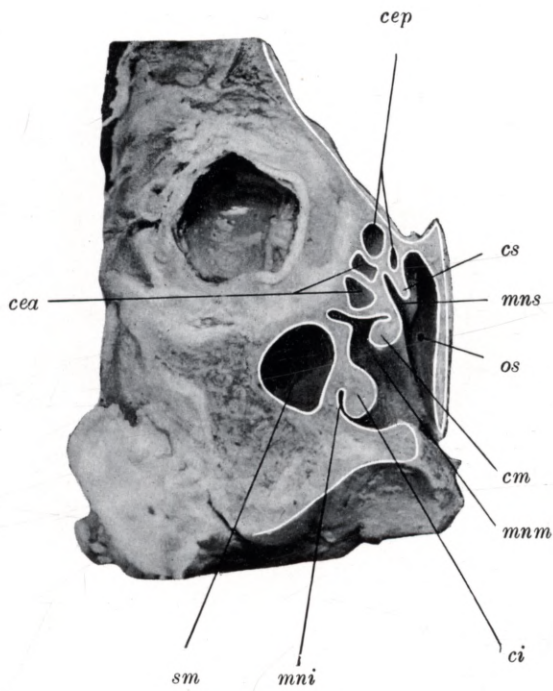
Plate 80.

Natural size. — Child of $3\frac{1}{2}$ years.

sm maxillary antrum, *cea* anterior ethmoidal cell, *cep* posterior ethmoidal cell, *os* sphenoidal ostium, *mni* lower meatus, *ci* lower concha, *mnm* middle meatus, *cm* middle concha, *mns* upper meatus, *cs* upper concha.

Coronal section through the head of a child aged $3\frac{1}{2}$ years, shewing the lateral wall of the nasal fossa, the lower (*mni*), middle (*mnm*) and upper (*mns*) meatus, the lower (*ci*), middle (*cm*) and upper (*cs*) concha, the maxillary antrum (*sm*), anterior (*cea*) and posterior (*cep*) ethmoidal cells and sphenoidal ostium (*os*). Adjoining the lower (*mni*) and middle meatus (*mnm*) the back part of the maxillary antrum (*sm*) is visible. The anterior ethmoidal cells (*cea*) are 6 to 8 mm long, $3\frac{1}{2}$ to 5 mm high and 3 to 4 mm wide. The posterior ethmoidal cells (*cep*) are 6 to 11 mm long, 5 to 6 mm high and $3\frac{1}{2}$ to 4 mm wide. On a level with the upper meatus (*mns*) can be seen the sphenoidal ostium (*os*), an aperture $\frac{1}{2}$ mm wide; it leads into the sphenoidal sinus, which is 7 mm wide, 6 mm high and 5 mm long.

Tafel 80.



Tafel 81.

Sagittalschnitt.

Natürliche Grösse. — Schädel eines 3 $\frac{1}{2}$ jähr. Kindes.

Planche 81.

Coupe sagittale.

Grandeur nature. — Crâne d'un enfant de 3 ans $\frac{1}{2}$.

Plate 81.

Longitudinal vertical section.

Natural size. — Skull of child 3 $\frac{1}{2}$ years old.

Tafel 81.

Natürliche Grösse. — 3½ Jahre altes Kind

rf sinus frontalis, *cea* cellula ethmoidalis anterior, *cep* cellula ethmoidalis posterior, *hs* hiatus semilunaris, *pu* processus uncinatus, *os* ostium sphenoidale, *ss* sinus sphenoidalis, *cm* concha media, *mnm* meatus narium medius, *mns* meatus narium superior.

Der Sagittalschnitt des 3½ Jahre alten Kopfes zeigt den 7 mm hohen, 5 mm langen und 4 mm breiten recessus frontalis (*rf*), welcher mit seinem weiten unteren Teil vor dem hiatus semilunaris (*hs*) liegt, begrenzt von dem processus uncinatus (*pu*) und den vorderen Siebbeinzellen (*cea*). Am Schnitte ist die verschieden grosse Ausbreitung der einzelnen Siebbeinzellen, die kleine Keilbeinhöhle (*ss*), die mittlere (*cm*) Muschel, der mittlere (*mnm*) und der obere (*mns*) Nasengang zu sehen. Die vorderen Siebbeinzellen (*cea*) sind 5—11 mm hoch, 3½—7 mm breit und 3—6 mm lang. Die hinteren Siebbeinzellen (*cep*) sind 3½—9 mm lang, 3½—10 mm hoch und 3—11 mm breit. Die Keilbeinhöhle (*ss*) ist 7 mm breit, 4½ mm hoch und 3½ mm lang, sie mündet mit einer 1½ mm weiten Öffnung (*os*), dem ostium sphenoidale.

Planche 81.

Grandeur nature. — Enfant de 3 ans ½.

rf recessus frontal, *cea* cellule ethmoïdale antérieure, *cep* cellule ethmoïdale postérieure, *hs* hiatus semilunaire, *pu* processus uncinatus, *os* ostium du sinus sphénoïdal, *ss* sinus sphénoïdal, *cm* cornet moyen, *mnm* méat moyen, *mns* méat supérieur.

Coupe sagittale d'une tête de 3 ans ½ montrant le recessus frontal (*rf*) haut de 7 millim., long de 5 millim. et large de 4 millim., dont la large partie inférieure se trouve au-devant de l'hiatus semilunaire (*hs*) limité par le processus uncinatus (*pu*) et les cellules ethmoïdales antérieures. Sur la coupe on peut voir les différentes dimensions de chaque cellule ethmoïdale, le petit sinus sphénoïdal (*ss*), le cornet moyen (*cm*), les méats moyen (*mnm*) et supérieur (*mns*). Les cellules ethmoïdales antérieures (*cea*) ont de 5 à 11 millim. de haut, de 3½ à 7 millim. de large et de 3 à 6 millim. de long. Les cellules ethmoïdales postérieures (*cep*) ont de 3½ à 9 millim. de long, de 3½ à 10 millim. de haut et de 3 à 11 millim. de large. Le sinus sphénoïdal (*ss*) a 7 millim. de large, 4½ millim. de haut et 3½ millim. de long, il s'ouvre par un ostium large de 1½ millim. (*os*).

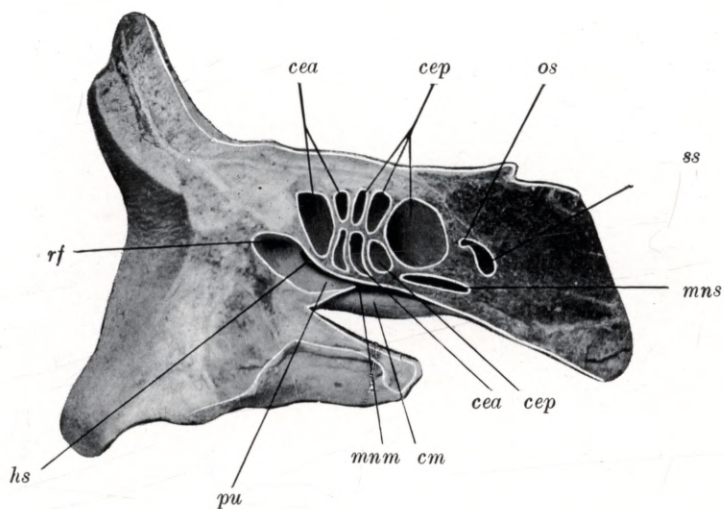
Plate 81.

Natural size. — Child of 3½ years.

rf frontal recess, *cea* anterior ethmoidal cell, *cep* posterior ethmoidal cell, *hs* semilunar hiatus, *pu* uncinate process, *os* sphenoidal ostium, *ss* sphenoidal sinus, *cm* middle concha, *mnm* middle meatus, *mns* upper meatus.

Longitudinal vertical section through the head of a child aged 3½ years, shewing the frontal recess (*rf*), which is 7 mm high, 5 mm long and 4 mm wide. Its wider inferior portion lies in front the semilunar hiatus (*hs*) and is enclosed between the uncinate process (*pu*) and the anterior ethmoidal cells (*cea*). The section illustrates the variations in size of the individual ethmoidal cells, the small sphenoidal sinus (*ss*), the middle concha (*cm*) and the middle (*mnm*) and upper (*mns*) meatus. The anterior ethmoidal cells (*cea*) are 5 to 11 mm high, 3½ to 7 mm wide and 3 to 6 mm long. The posterior ethmoidal cells (*cep*) are 3½ to 9 mm long, 3½ to 10 mm high and 3 to 11 mm wide. The sphenoidal sinus (*ss*) is 7 mm wide, 4½ mm high and 3½ mm long. Its opening, the sphenoidal ostium (*os*), is 1½ mm wide.

Tafel 81.



Tafel 82.
Sagittalschnitt.

Natürliche Grösse. — 6 Jahre altes Kind.

Planche 82.
Coupe sagittale.

Grandeur nature. — Enfant de 6 ans.

Plate 82.
Longitudinal vertical section.

Natural size. — Child of 6 years.

Tafel 82.

Natürliche Grösse. — 6 Jahre altes Kind.

sf sinus frontalis, *of* ostium frontale, *hs* hiatus semilunaris, *pu* processus uncinatus, *cea* cellula ethmoidalis anterior, *sl* saccus lacrimalis.

Der Sagittalschnitt eines 6 Jahre alten Kopfes zeigt die Stirnhöhle (*sf*), die vorderen Siebbeinzellen (*cea*), einen Teil des Tränensackes (*sl*), den hiatus semilunaris (*hs*) und den processus uncinatus (*pu*). Die linke Stirnhöhle (*sf*) ist 13 mm lang, 18 mm hoch und 12 mm breit, ihre Mündung (*of*) liegt am vordersten Ende des hiatus semilunaris (*hs*), welche der processus uncinatus (*pu*) begrenzt. Vor dem untersten Teile der Stirnhöhle (*sf*) ist ein Teil des Tränensackes (*sl*) zu sehen. Die vorderen Siebbeinzellen zeigen eine Ausbreitung von 8—11 mm Höhe, 5—6 mm Länge und 6 mm Breite.

Planche 82.

Grandeur nature. — Enfant de 6 ans.

sf sinus frontal, *of* ostium du sinus frontal, *hs* hiatus semilunaire, *pu* processus uncinatus, *cea* cellule ethmoïdale antérieure, *sl* sac lacrymal.

Coupe sagittale d'une tête de 6 ans montrant le sinus frontal (*sf*) les cellules ethmoïdales antérieures (*cea*), une partie du sac lacrymal (*sl*), l'hiatus semilunaire (*hs*) et le processus uncinatus (*pu*). Le sinus frontal gauche (*sf*) est long de 13 millim., haut de 18 millim., large de 12 millim. Son ouverture (*of*) se trouve dans la partie antérieure de l'hiatus semilunaire (*hs*) limitée par le processus uncinatus (*pu*). Au-dessous du sinus frontal (*sf*) on voit une partie du sac lacrymal (*sl*). Les cellules ethmoïdales antérieures ont une hauteur qui varie entre 8 et 11 millim., une longueur de 5 à 6 millim. et une largeur de 6 millim.

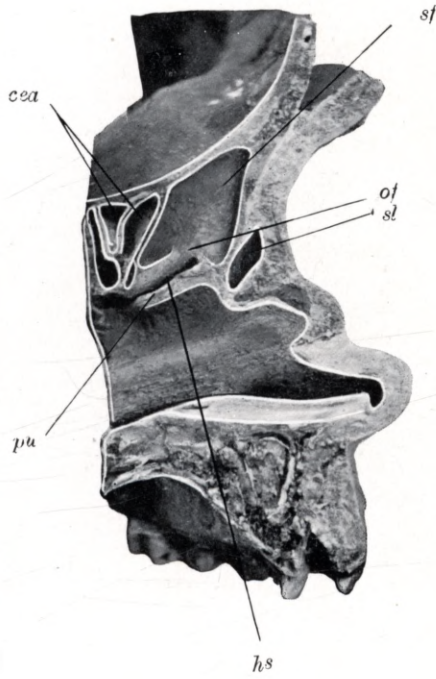
Plate 82.

Natural size. — Child of 6 years.

sf frontal sinus, *of* frontal ostium, *hs* semilunar hiatus, *pu* uncinat process, *cea* anterior ethmoidal cell, *sl* lachrymal sac.

Longitudinal vertical section through the skull of a child aged 6 years, shewing the frontal sinus (*sf*), the anterior ethmoidal cells (*cea*), part of the lachrymal sac (*sl*), the semilunar hiatus (*hs*) and the uncinat process (*pu*). The left frontal sinus (*sf*) is 13 mm long, 18 mm high, and 12 mm wide. Its orifice (*of*) opens into the anterior end of the semilunar hiatus (*hs*), which is bordered by the uncinat process (*pu*). In front of the lower portion of the frontal sinus (*sf*) part of the lachrymal sac (*sl*) is visible. The anterior ethmoidal cells measure 8 to 11 mm in height, 5 to 6 mm in length and 6 mm in width.

Tafel 82.



Tafel 83.
Sagittalschnitt.

Natürliche Grösse. — 6 Jahre altes Kind.

Planche 83.
Coupe sagittale.

Grandeur nature. — Enfant de 6 ans.

Plate 83.
Longitudinal vertical section.

Natural size. — Child of 6 years.

Tafel 83.

Natürliche Grösse. — 6 Jahre altes Kind.

sf sinus frontalis, *of* ostium frontale, *cei* cellula ethmoidalis anterior, *hs* hiatus semilunaris, *pu* processus uncinatus, *mnm* meatus narium medius, *cm* concha media.

Der Sagittalschnitt eines 6 Jahre alten Kopfes stellt den korrespondierenden Schnitt der Tafel 82 dar. Das Bild zeigt die längliche ovale Mündung (*of*) der linken Stirnhöhle, welche direkt in den hiatus semilunaris (*hs*) übergeht. Der vorderste Teil der mittleren Nasenmuschel (*cm*) und des mittleren Nasenganges (*mnm*) und das von der Nasenhöhle aus bedeckte Mündungsgebiet der Stirnhöhle (*of*, *hs*, *pu*) ist gut zu übersehen. Die Maasse der Stirnhöhle und der vorderen Siebbeinzellen sind in der Tafel 82 angegeben.

Planche 83.

Grandeur nature. — Enfant de 6 ans.

sf sinus frontal, *of* ostium du sinus frontal, *cei* cellule ethmoïdale antérieure, *hs* hiatus semilunaire, *pu* processus uncinatus, *mnm* méat moyen, *cm* cornet moyen.

Coupe sagittale de la tête d'un enfant de 6 ans correspondant à la coupe représentée sur la planche 82. La figure représente l'ouverture ovale allongée du sinus frontal gauche (*of*) qui se continue directement dans l'hiatus semilunaire (*hs*). On voit très distinctement la partie antérieure du cornet moyen (*cm*) et du méat moyen (*mnm*) et toute la région autour de l'ouverture du sinus frontal (*of*, *hs*, *pu*). Les mesures du sinus frontal et des cellules ethmoïdales antérieures sont indiquées sur la planche 82.

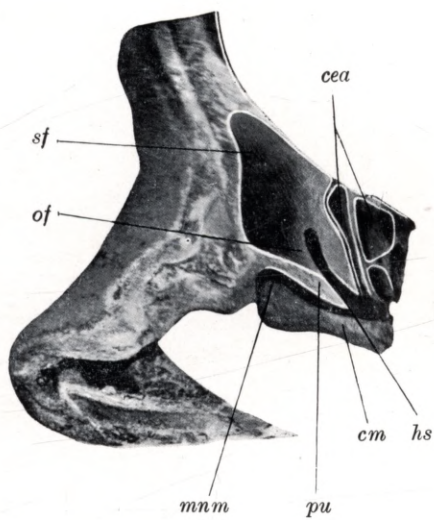
Plate 83.

Natural size. — Child of 6 years.

sf frontal sinus, *of* frontal ostium, *cei* anterior ethmoidal cell, *hs* semilunar hiatus, *pu* uncinat process, *mnm* middle meatus, *cm* middle concha.

Longitudinal vertical section through the head of a child aged 6 years, shewing the section corresponding to that illustrated in Plate 82. The elongated oval opening (*of*) of the left frontal sinus is seen merging into the semilunar hiatus (*hs*). A good view is obtained of the middle concha (*cm*), the middle meatus (*mnm*), and the region of the frontal ostium (*of*, *hs*, *pu*) which would otherwise be hidden by the lateral wall of the nasal fossa. The measurements of the frontal sinus and anterior ethmoidal cells are given in the description of Plate 82.

Tafel 83.



Tafel 84.
Sagittalschnitt.

Natürliche Grösse. — 6 Jahre altes Kind.

Planche 84.
Coupe sagittale.

Grandeur nature. — Enfant de 6 ans.

Plate 84.
Longitudinal vertical section.

Natural size. — Child of 6 years.

Tafel 84.

Natürliche Grösse. — 6 Jahre altes Kind.

sf sinus frontalis, *of* ostium frontale, *cea* cellula ethmoidalis anterior, *pu* processus uncinatus, *hs* hiatus semilunaris, *ci* concha inferior, *mni* meatus narium inferior.

Der Sagittalschnitt des 6 Jahre alten Kopfes zeigt die Stirnhöhle (*sf*), die Mündung der Stirnhöhle (*of*), die vorderen Siebbeinzellen (*cea*), den hiatus semilunaris (*hs*) und den processus uncinatus (*pu*). Die rechte Stirnhöhle (*sf*) ist 17 mm hoch, 10 mm lang und 11 mm breit. Die Mündung der Stirnhöhle (*of*) fliesst direkt mit dem hiatus semilunaris (*hs*) zusammen. Die vorderen Siebbeinzellen (*cea*) zeigen eine Ausdehnung von 10—13 mm Höhe, 5—6 mm Länge und 7 mm Breite.

Planche 84.

Grandeur nature. — Enfant de 6 ans.

sf sinus frontal, *of* ostium du sinus frontal, *cea* cellule ethmoïdale antérieure, *pu* processus uncinatus, *hs* hiatus semilunaire, *ci* cornet inférieur, *mni* méat inférieur.

Coupe sagittale d'une tête de 6 ans présente le sinus frontal (*sf*) et son ouverture (*of*), les cellules ethmoïdales antérieures (*cea*), l'hiatus semilunaire (*hs*) et le processus uncinatus (*pu*). Le sinus frontal droit (*sf*) est haut de 17 millim., long de 10 millim., large de 11 millim. L'ouverture du sinus frontal (*of*) se continue directement avec l'hiatus semilunaire. Les cellules ethmoïdales antérieures (*cea*) ont les dimensions suivantes: hauteur 10 à 13 millim., longueur 5 à 6 millim., largeur 7 millim.

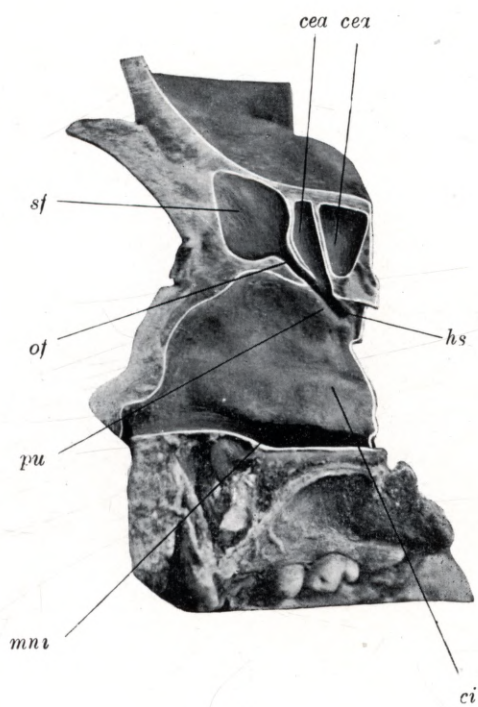
Plate 84.

Natural size. — Child of 6 years.

sf frontal sinus, *of* frontal ostium, *cea* anterior ethmoidal cell, *pu* uncinuate process, *hs* semilunar hiatus, *ci* lower concha, *mni* lower meatus.

Longitudinal vertical section through the head of a child aged 6 years, shewing the frontal sinus (*sf*), the orifice of the frontal sinus (*of*), the anterior ethmoidal cells (*cea*), the semilunar hiatus (*hs*) and the uncinuate process (*pu*). The right frontal sinus (*sf*) is 17 mm high, 10 mm long and 11 mm wide. The outlet of the frontal sinus (*of*) merges uninterruptedly into the semilunar hiatus (*hs*). The anterior ethmoidal cells (*cea*) measure 10 to 13 mm in height, 5 to 6 mm in length and 7 mm in width.

Tafel 84.



Tafel 85.
Sagittalschnitt.

Natürliche Grösse. — 6 Jahre altes Kind.

Planche 85.
Coupe sagittale.

Grandeur nature. — Enfant de 6 ans.

Plate 85.
Longitudinal vertical section.

Natural size. — Child of 6 years.

Tafel 85.

Natürliche Grösse. — 6 Jahre altes Kind.

sf sinus frontalis, *of* ostium frontale, *hs* hiatus semilunaris, *pu* processus uncinatus, *cea* cellula, ethmoidalis anterior.

Der Sagittalschnitt eines 6 Jahre alten Kopfes stellt den korrespondierenden Schnitt der Tafel 84 dar. Das Bild zeigt die rechte Stirnhöhle (*sf*) und die benachbarten vorderen Siebbeinzellen (*cea*). Die Mündung der Stirnhöhle (*of*) ist gut zu übersehen, sie übergeht direkt in den hiatus semilunaris (*hs*), welchen der processus uncinatus (*pu*) begrenzt. Die Maasse der Stirnhöhle und der vorderen Siebbeinzellen sind in der Tafel 84 angegeben.

Planche 85.

Grandeur nature. — Enfant de 6 ans.

sf sinus frontal, *of* ostium du sinus frontal, *hs* hiatus semilunaire, *pu* processus uncinatus, *cea* cellule ethmoïdale antérieure.

Coupe sagittale d'une tête de 6 ans représentant la coupe correspondant à la planche 84. La figure montre le sinus frontal droit (*sf*) et les cellules ethmoïdales antérieures avoisinantes (*cea*). L'orifice du sinus frontal (*of*) est bien visible et se continue directement avec l'hiatus semilunaire, (*hs*) limité par le processus uncinatus (*pu*). Les mesures du sinus frontal et des cellules ethmoïdales antérieures sont indiquées sur la planche 84.

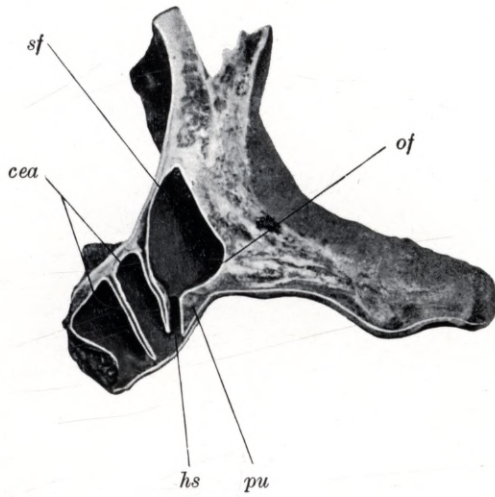
Plate 85.

Natural size. — Child of 6 years.

sf frontal sinus, *of* frontal ostium, *hs* semilunar hiatus, *pu* uncinat process, *cea* anterior ethmoidal cell.

Longitudinal vertical section through the head of a child aged 6 years, shewing the section corresponding to that illustrated in Plate 84. The right frontal sinus (*sf*) and the adjoining anterior ethmoidal cells (*cea*) are shewn. The opening of the frontal sinus (*of*) is clearly visible. It merges into the semilunar hiatus (*hs*) which is bordered by the uncinat process (*pu*). The measurements of the frontal sinus and anterior ethmoidal cells are given in the description of Plate 84.

Tafel 85.



Tafel 86.
Sagittalschnitt.

Natürliche Grösse. — 6 Jahre altes Kind.

Planche 86.
Coupe sagittale.

Grandeur nature. — Enfant de 6 ans.

Plate 86.
Longitudinal vertical section.

Natural size. — Child of 6 years.

Tafel 86.

Natürliche Grösse. — 6 Jahre altes Kind.

os ostium sphenoidale, *t* Nasenhöhlendach, *cs* concha superior, *mns* meatus narium superior, *cm* concha media.

Der Sagittalschnitt eines 6 Jahre alten Kopfes zeigt die $1\frac{1}{2}$ mm runde Mündung der Keilbeinhöhle, das ostium sphenoidale (*os*), nahe dem Dach der Nasenhöhle (*t*). Die linke Keilbeinhöhle ist 10 mm hoch, 7 mm lang und 12 mm breit. Die rechte Keilbeinhöhle ist 10 mm hoch, 6 mm lang und 12 mm breit.

Planche 86.

Grandeur nature. — Enfant de 6 ans.

os ostium du sinus sphénoïdal, *t* toit de la fosse nasale, *cs* cornet supérieur, *mns* méat supérieur, *cm* cornet moyen.

Coupe sagittale d'une tête de 6 ans montrant l'ostium du sinus sphénoïdal large de $1\frac{1}{2}$ millim. Cet ostium sphénoïdal (*os*) se trouve près du toit de la fosse nasale (*t*). Le sinus sphénoïdal gauche est haut de 10 millim., long de 7 millim., large de 12 millim. Le sinus sphénoïdal droit est haut de 10 millim., long de 6 millim., large de 12 millim.

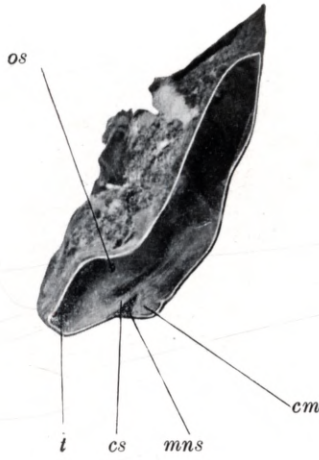Plate 86.

Natural size. — Child of 6 years.

os sphenoidal ostium, *t* roof of nasal fossa, *cs* upper concha, *mns* upper meatus, *cm* middle concha.

Longitudinal vertical section through the head of a child aged 6 years, shewing the circular orifice, $1\frac{1}{2}$ mm wide, of the sphenoidal sinus and the sphenoidal ostium (*os*), situated near the roof of the nasal fossa (*t*). The left sphenoidal sinus is 10 mm high, 7 mm long and 12 mm wide, the right sphenoidal sinus is 10 mm high, 6 mm long and 12 mm wide.

Tafel 86.



Tafel 87.

Röntgenaufnahme.

Natürliche Grösse. — Schädel eines 6 jähr. Kindes.

Planche 87.

Radiogramme.

Grandeur nature. — Crâne d'un enfant de 6 ans.

Plate 87.

Skiagram.

Natural size. — Skull of child 6 years old.

Tafel 87.

Natürliche Grösse. — Schädel eines 6jähr. Kindes.

sfd sinus frontalis dexter, *sfs* sinus frontalis sinist. r.

Die Figur zeigt eine Röntgenaufnahme der Stirnhöhlen eines 6jähr. Kindes. Die rechte Stirnhöhle (*sfd*) hat eine Ausdehnung in der vertikalen Richtung von $8\frac{1}{2}$ mm und in der horizontalen Richtung von $8\frac{1}{2}$ mm. Die linke Stirnhöhle (*sfs*) hat eine Ausbreitung in der vertikalen Richtung von 6 mm und in der horizontalen Richtung von 6 mm.

Planche 87.

Grandeur nature. — Crâne d'un enfant de 6 ans.

sfd sinus frontal droit, *sfs* sinus frontal gauche.

Figure montrant le radiogramme des sinus frontaux d'un crâne d'un enfant de 6 ans. Le sinus frontal droit (*sfd*) a une étendue de $8\frac{1}{2}$ millim. dans la direction verticale et de $8\frac{1}{2}$ millim. dans la direction horizontale. Le sinus frontal gauche (*sfs*) a une étendue de 6 millim. dans la direction verticale et de 6 millim. dans la direction horizontale.

Plate 87.

Natural size. — Skull of child 6 years old.

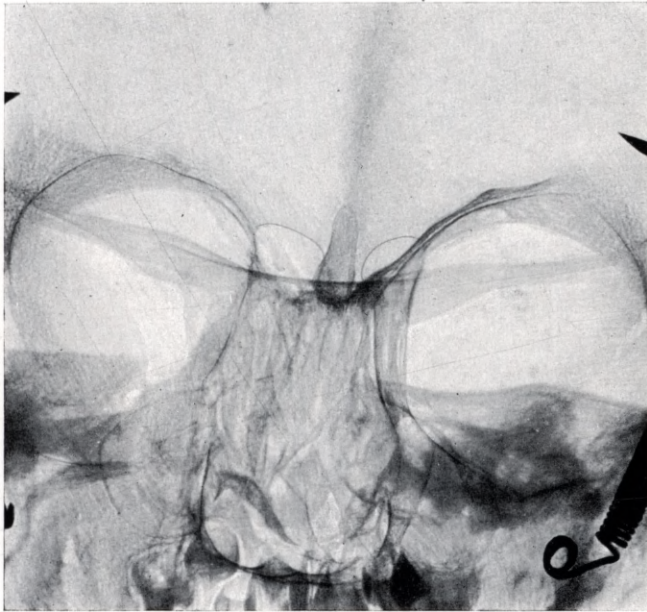
sfd right frontal sinus, *sfs* left frontal sinus.

Skiagram shewing the frontal sinuses of the skull of a child 6 years old. The right frontal sinus (*sfd*) measures $8\frac{1}{2}$ mm in the vertical and $8\frac{1}{2}$ mm in the horizontal direction. The left frontal sinus (*sfs*) measures 6 mm in the vertical and 6 mm in the horizontal direction.

Tafel 87.

sfd

sfs



Tafel 88.
Sagittalschnitt.

Natürliche Grösse. — 7 $\frac{1}{2}$ Jahre altes Kind.

Planche 88.
Coupe sagittale.

Grandeur nature. — Enfant de 7 ans $\frac{1}{2}$.

Plate 88.
Longitudinal vertical section.

Natural size. — Child of 7 $\frac{1}{2}$ years.

Tafel 88.

Natürliche Grösse. — 7½ Jahre altes Kind.

sf sinus frontalis, *pu* processus uncinatus, *be* bulla ethmoidalis, *hs* hiatus semilunaris, *cea* cellula ethmoidalis anterior, *cep* cellula ethmoidalis posterior, *ss* sinus sphenoidalis, *rse* recessus sphenothmoidalis, *ci* concha inferior, *mni* meatus narium inferior, *cm* concha media, *mns* meatus narium superior, *cs* concha superior.

Der Sagittalschnitt eines 7½ Jahre alten Kopfes illustriert die gut ausgebildeten Nebenhöhlen. Die rechte Stirnhöhle (*sf*) ist 17 mm hoch, 11 mm lang und 7 mm breit, ihre Mündung fliesst mit dem obersten vordersten Teil des hiatus semilunaris (*hs*) zusammen, welcher vom processus uncinatus (*pu*) und von der bulla ethmoidalis (*be*) begrenzt, mit einer kuppelförmigen Erweiterung in der Stirnhöhle (*sf*) zu enden scheint. Durch die Entfernung der mittleren Nasenmuschel (*cm*) ist das erwähnte Gebiet gut zu übersehen. Die vordere Siebbeinzelle (*cea*) ist 13 mm hoch, 7 mm breit und 5 mm lang. Die hintere Siebbeinzelle (*cep*) ist 17 mm lang, 10 mm hoch und 9 mm breit, sie mündet mit einer länglich ovalen Öffnung in den oberen Nasengang (*mns*). Die Keilbeinhöhle (*ss*) ist 12 mm lang, 13 mm hoch und 9 mm breit, das ostium sphenoidale mündet mit einer 2 mm weiten runden Öffnung in den recessus sphenothmoidalis.

Planche 88.

Grandeur nature. — Enfant de 7 ans ½.

sf sinus frontal, *pu* processus uncinatus, *be* bulle ethmoïdale, *hs* hiatus semilunaire, *cea* cellule ethmoïdale antérieure, *cep* cellule ethmoïdale postérieure, *ss* sinus sphénoïdal, *rse* recessus sphénoethmoïdal, *ci* cornet inférieur, *mni* méat inférieur, *cm* cornet moyen, *mns* méat supérieur, *cs* cornet supérieur.

Coupe sagittale d'une tête de 7 ans ½ montrant les sinus bien développés. Le sinus frontal droit (*sf*) est haut de 17 millim., long de 11 millim., large de 7 millim. Son ouverture se confond avec la partie antérieure de l'hiatus semilunaire (*hs*), limitée par le processus uncinatus (*pu*) et la bulle ethmoïdale (*be*), et paraissant se terminer par une dilatation cupuliforme dans le sinus frontal (*sf*). On voit très bien cette région par suite de la section du cornet moyen (*cm*). La cellule ethmoïdale antérieure (*cea*) a une hauteur de 13 millim., une largeur de 7 millim. et une longueur de 5 millim. La cellule ethmoïdale postérieure (*cep*) est longue de 17 millim., haute de 10 millim. et large de 9 millim. Elle se termine par une ouverture ovale allongée dans le méat supérieur (*mns*). Le sinus sphénoïdal (*ss*) a 12 millim. de longueur, 13 de hauteur et 9 de largeur. L'ostium sphénoïdal est large de 2 millim. et donne dans le recessus sphénoethmoïdal.

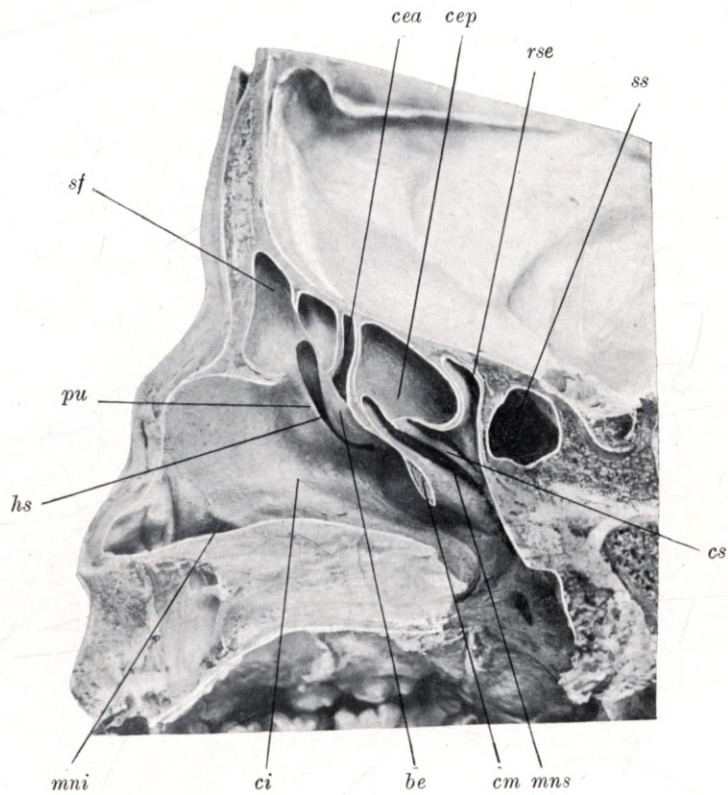
Plate 88.

Natural size. — Child of 7½ years.

sf frontal sinus, *pu* uncinat process, *be* ethmoidal bulla, *hs* semilunar hiatus, *cea* anterior ethmoidal cell, *cep* posterior ethmoidal cell, *ss* sphenoidal sinus, *rse* sphenothmoidal recess, *ci* lower concha, *mni* lower meatus, *cm* middle concha, *mns* upper meatus, *cs* upper concha.

Longitudinal vertical section through the head of a child aged 7½ years, shewing the well developed sinuses. The right frontal sinus (*sf*) is 17 mm high, 11 mm long and 7 mm wide. Its aperture merges into the upper anterior portion of the semilunar hiatus (*hs*), which is enclosed between the uncinat process (*pu*) and the ethmoidal bulla (*be*) and appears to terminate at the frontal sinus (*sf*) in a dome-shaped enlargement. In consequence of the removal of the middle concha (*cm*) this region has been rendered well visible. The anterior ethmoidal cell (*cea*) is 13 mm high, 7 mm wide and 5 mm long. The posterior ethmoidal cell (*cep*) is 17 mm long, 10 mm high and 9 mm wide; it communicates with the upper meatus (*mns*) by an elongated oval orifice. The sphenoidal sinus (*ss*) is 12 mm long, 13 mm high, and 9 mm wide; the sphenoidal ostium opens into the sphenothmoidal recess by a circular aperture, 2 mm wide.

Tafel 88.



Tafel 89.
Frontalschnitt.

Natürliche Grösse. — 7¹/₂ Jahre altes Kind.

Planche 89.
Coupe frontale.

Grandeur nature. — Enfant de 7 ans ¹/₂.

Plate 89.
Coronal section.

Natural size. — Child of 7¹/₂ years.

Tafel 89.

Natürliche Grösse. — 7½ Jahre altes Kind.

sf sinus frontalis, *of* ostium frontale, *hs* hiatus semilunaris, *pu* processus uncinatus, *be* bulla ethmoidalis, *sm* sinus maxillaris, *cea* cellula ethmoidalis anterior, *ci* concha inferior, *mni* meatus narium inferior, *cm* concha media.

Der Frontalschnitt eines 7½ Jahre alten Kopfes ist etwas schräg geführt und zeigt das Mündungsgebiet der Stirnhöhle (*sf*) und der vorderen Siebbeinzellen (*cea*), den hiatus semilunaris (*hs*), welchen der processus uncinatus (*pu*) und die bulla ethmoidalis (*be*) begrenzt. Oberhalb der bulla ethmoidalis (*be*), im recessus bullaris ist die ovale Öffnung einer vorderen Siebbeinzelle (*cea*) zu sehen. Die Stirnhöhle (*sf*) ist 14 mm hoch, 9 mm breit und 4 mm lang, sie mündet mit einer länglich ovalen Öffnung (*of*) knapp am vordersten Ende des hiatus semilunaris (*hs*). Unterhalb der Stirnhöhlenmündung (*of*) und vor dem vorderen Ende des hiatus semilunaris (*hs*) ist die ovale Öffnung einer vorderen Siebbeinzelle (*cea*) zu sehen; dieselbe ist 11 mm lang, 8 mm hoch und 7 mm breit. Im Bereiche des unteren Nasenganges (*mni*) ist der vordere Teil der Kieferhöhle (*sm*) zu übersehen.

Planche 89.

Grandeur nature. — Enfant de 7 ans ½.

sf sinus frontal, *of* ostium du sinus frontal, *hs* hiatus semilunaire, *pu* processus uncinatus, *be* bulle ethmoïdale, *sm* sinus maxillaire, *cea* cellule ethmoïdale antérieure, *ci* cornet inférieur, *mni* méat inférieur, *cm* cornet moyen.

La coupe frontale de la tête d'un enfant de 7 ans ½ est légèrement oblique et montre la région autour de l'ouverture du sinus frontal (*sf*) et des cellules ethmoïdales antérieures (*cea*), l'hiatus semilunaire (*hs*) limité par le processus uncinatus (*pu*) et la bulle ethmoïdale (*be*). Au dessus de la bulle ethmoïdale (*be*) dans le recessus bullaire on peut voir l'ouverture ovale d'une cellule ethmoïdale antérieure (*cea*). Le sinus frontal (*sf*) a une hauteur de 14 millim., une largeur de 9 millim. et une longueur de 4 millim. Il se termine par une ouverture (*of*) ovulaire allongée juste à la partie antérieure de l'hiatus semilunaire (*hs*). Au-dessous de l'ostium du sinus frontal (*of*) et devant la partie antérieure de l'hiatus semilunaire (*hs*) on peut voir l'ouverture ovale d'une cellule ethmoïdale antérieure (*cea*); celle-ci est longue de 11 millim. haute de 8 millim. et large de 7 millim. Au niveau du méat inférieur (*mni*) on voit la partie antérieure du sinus maxillaire (*sm*).

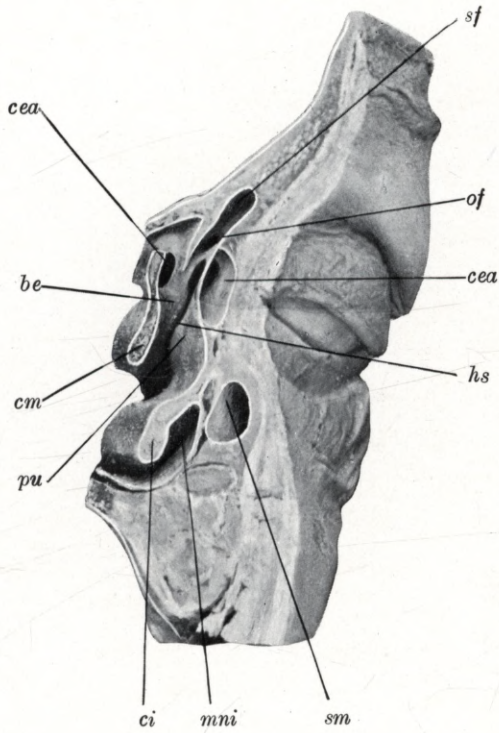
Plate 89.

Natural size. — Child of 7½ years.

sf frontal sinus, *of* frontal ostium, *hs* semilunar hiatus, *pu* uncinat process, *be* ethmoidal bulla, *sm* maxillary antrum, *cea* anterior ethmoidal cell, *ci* lower concha, *mni* lower meatus, *cm* middle concha.

Section through the head of a child of 7½ years, cut in a transverse but slightly oblique direction, so as to shew the region of the orifices of the frontal sinus (*sf*) and anterior ethmoidal cells (*cea*), the semilunar hiatus, which is enclosed between the uncinat process (*pu*) and the ethmoidal bulla (*be*). Above the ethmoidal bulla (*be*), in the bullar recess, is the oval aperture of an anterior ethmoidal cell (*cea*). The frontal sinus (*sf*) is 14 mm high, 9 mm wide, and 4 mm long; it opens by an elongated oval aperture (*of*) close to the anterior extremity of the semilunar hiatus (*hs*). Below the frontal ostium (*of*) and in front of the anterior extremity of the semilunar hiatus (*hs*) the oval orifice of an anterior ethmoidal cell (*cea*) is visible. This cell is 11 mm long, 8 mm high and 7 mm wide. Close to the lower meatus (*mni*) the anterior portion of the maxillary antrum (*sm*) is shewn.

Tafel 89.



Tafel 90.

Frontalschnitt.

Natürliche Grösse. — 7½ Jahre altes Kind.

Planche 90.

Coupe frontale.

Grandeur nature. — Enfant de 7 ans ½.

Plate 90.

Coronal section.

Natural size. — Child of 7½ years.

Tafel 90.

Natürliche Grösse. — 7½ Jahre altes Kind.

sm sinus maxillaris, *cea* cellula ethmoidalis anterior, *cep* cellula ethmoidalis posterior, *os* ostium sphenoidale, *ci* concha inferior, *mni* meatus narium inferior, *cm* concha media, *mnm* meatus narium medius, *cs* concha superior, *mns* meatus narium superior.

Der Frontalschnitt eines 7½ Jahre alten Kopfes zeigt die Kieferhöhle (*sm*), die Siebbeinzellen (*cea* und *cep*), die untere (*ci*), mittlere (*cm*) und obere (*cs*) Nasenmuschel, den unteren (*mni*), mittleren (*mnm*) und oberen (*mns*) Nasengang und die Mündung der Keilbeinhöhle (*os*). Die Kieferhöhle (*sm*) ist im Bereiche des unteren (*mni*) und des mittleren (*mnm*) Nasenganges zu übersehen, sie ist 38 mm lang, 23 mm hoch und 20 mm breit. Die oberhalb des oberen Nasenganges (*mns*) liegende hintere Siebbeinzelle (*cep*) ist 11 mm lang, 10 mm hoch und 6 mm breit. Die linke Keilbeinhöhle ist 12 mm hoch, 11 mm breit und 8 mm lang, sie mündet unterhalb des Nasendaches mit einer 4 mm länglich ovalen Öffnung (*os*).

Planche 90.

Grandeur nature. — Enfant de 7 ans ½.

sm sinus maxillaire, *cea* cellule ethmoïdale antérieure, *cep* cellule ethmoïdale postérieure, *os* ostium du sinus sphénoïdal, *ci* cornet inférieur, *mni* méat inférieur, *cm* cornet moyen, *mnm* méat moyen, *cs* cornet supérieur, *mns* méat supérieur.

La coupe frontale de la tête d'un enfant de 7 ans ½ montre le sinus maxillaire (*sm*), les cellules ethmoïdales (*cea* et *cep*), les cornets inférieur (*ci*), moyen (*cm*), supérieur (*cs*), les méats inférieur (*mni*) moyen (*mnm*) et supérieur (*mns*) et l'ostium du sinus sphénoïdal (*os*). On peut voir le sinus maxillaire (*sm*) au niveau des méats inférieur (*mni*) et moyen (*mnm*), il est long de 38 millim., haut de 23 millim. et large de 20 millim. La cellule ethmoïdale postérieure (*cep*), située au-dessus du méat supérieur, est longue de 11 millim., haute de 10 millim. et large de 6 millim. Le sinus sphénoïdal gauche est haut de 12 millim., large de 11 millim. et long de 8 millim. Il se termine sous le toit de la fosse nasale par une ouverture ovale de 4 millim. de longueur (*os*).

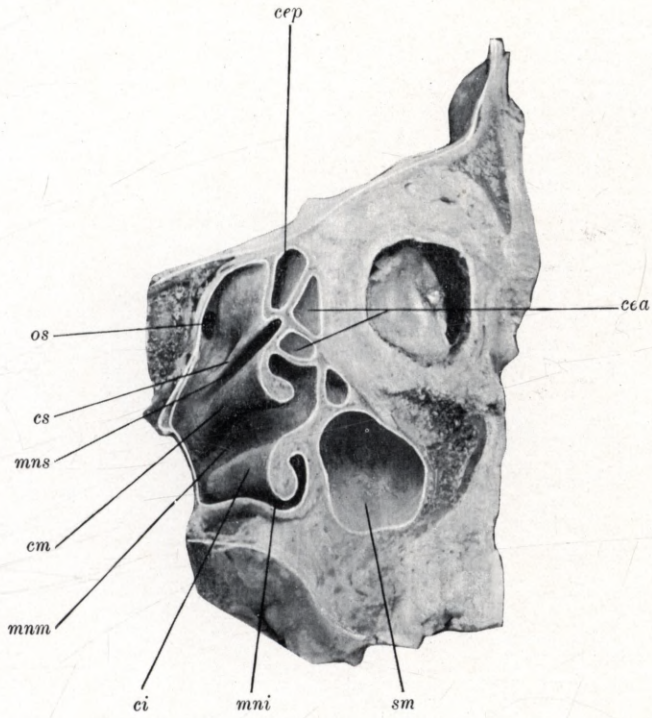
Plate 90.

Natural size. — Child of 7½ years.

sm maxillary antrum, *cea* anterior ethmoidal cell, *cep* posterior ethmoidal cell, *os* sphenoidal ostium, *ci* lower concha, *mni* lower meatus, *cm* middle concha, *mnm* middle meatus, *cs* upper concha, *mns* upper meatus.

Coronal section through the head of a child aged 7½ years, shewing the maxillary antrum (*sm*), the ethmoidal cells (*cea* and *cep*), the lower (*ci*), middle (*cm*) and upper (*cs*) concha, the lower (*mni*), middle (*mnm*) and upper (*mns*) meatus, and the ostium of the sphenoidal sinus (*os*). The maxillary antrum (*sm*) can be seen in its relations with the lower (*mni*) and middle (*mnm*) meatus. It is 38 mm long, 23 mm high and 20 mm wide. The posterior ethmoidal cell (*cep*) situated above the upper meatus (*mns*) is 11 mm long, 10 mm high and 6 mm wide. The left sphenoidal sinus is 12 mm high, 11 mm wide and 8 mm long; its outlet, an elongated oval opening (*os*), 4 mm wide, lies underneath the roof of the nasal fossa.

Tafel 90.



Tafel 91.

Röntgenaufnahme.

Natürliche Grösse. — Schädel eines 8½jähr. Kindes.

Planche 91.

Radiogramme.

Grandeur nature. — Crâne d'un enfant de 8 ans ½.

Plate 91.

Skiagram.

Natural size. — Skull of child 8½ years old.

Tafel 91.

Natürliche Grösse. — Schädel eines 8½ jähr. Kindes.

sfd sinus frontalis dexter, *sfs* sinus frontalis sinister.

Die Figur zeigt die Röntgenaufnahme der Stirnhöhlen eines 8½ jähr. Kindes. Die rechte Stirnhöhle (*sfd*) hat eine Ausbreitung in vertikaler Richtung von 21 mm und in horizontaler Richtung von 29 mm. Die linke Stirnhöhle (*sfs*) hat eine Ausdehnung in vertikaler Richtung von 21 mm und in horizontaler Richtung von 19 mm.

Planche 91.

Grandeur nature. — Crâne d'un enfant de 8 ans ½.

sfd sinus frontal droit, *sfs* sinus frontal gauche.

Figure montrant le radiogramme des sinus frontaux d'un crâne de 8 ans ½. Le sinus frontal droit (*sfd*) a une étendue de 21 millim. dans la direction verticale et de 29 millim. dans la direction horizontale. Le sinus frontal gauche (*sfs*) a une étendue de 21 millim. dans la direction verticale et de 19 millim. dans la direction horizontale.

Plate 91.

Natural size. — Skull of child 8½ years old.

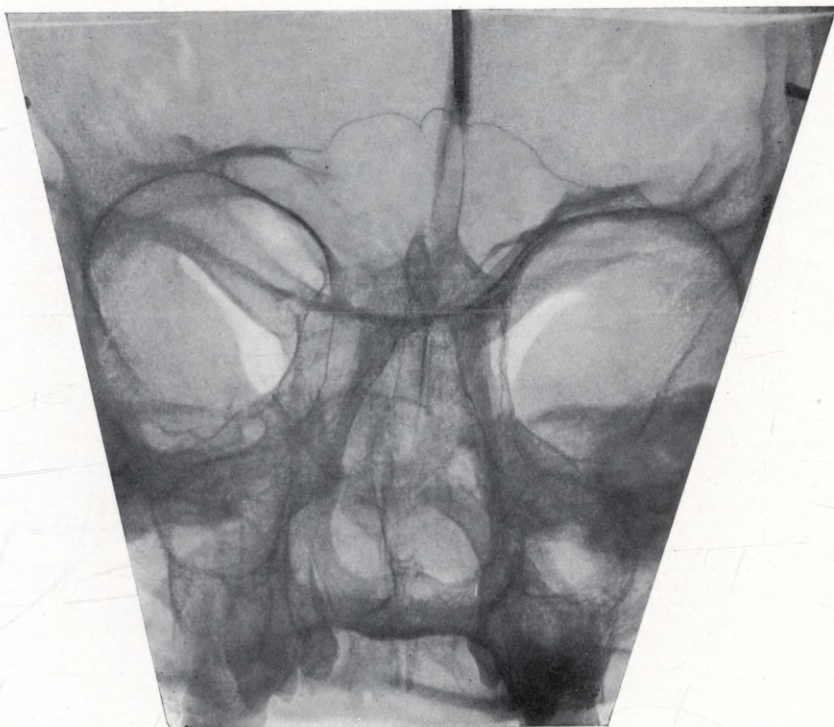
sfd right frontal sinus, *sfs* left frontal sinus.

The figure shews a skiagram of the frontal sinuses of a skull 8½ years old. The right frontal sinus (*sfd*) measures 21 mm in the vertical and 29 mm in the horizontal direction. The left frontal sinus (*sfs*) measures 21 mm in the vertical and 19 mm in the horizontal direction.

Tafel 91.

sfd

sfs



Tafel 92.

Röntgenaufnahme.

Natürliche Grösse. — Schädel eines 8½jähr. Kindes.

Planche 92.

Radiogramme.

Grandeur nature. — Crâne d'un enfant de 8 ans ½.

Plate 92.

Skiagram.

Natural size. — Skull of child 8½ years old.

Tafel 92.

Natürliche Grösse. — Schädel eines 8 $\frac{1}{2}$ jähr. Kindes.

sfd sinus frontalis dexter, *sfs* sinus frontalis sinister.

Die Figur illustriert die Röntgenaufnahme der Stirnhöhlen eines 8 $\frac{1}{2}$ jähr. Kindes. Die rechte Stirnhöhle (*sfd*) zeigt eine Ausdehnung von 22 mm in der horizontalen und vertikalen Richtung, während die linke Stirnhöhle (*sfs*) mit 10 mm eine kleinere Ausdehnung zeigt.

Planche 92.

Grandeur nature. — Crâne d'un enfant de 8 ans $\frac{1}{2}$.

sfd sinus frontal droit, *sfs* sinus frontal gauche.

La figure présente le radiogramme des sinus frontaux d'un crâne de 8 ans $\frac{1}{2}$. Le sinus frontal droit (*sfd*) a un diamètre horizontal et vertical de 22 millim. tandis que le sinus frontal gauche (*sfs*), plus petit, n'a qu'un diamètre de 10 millim.

Plate 92.

Natural size. — Skull of child 8 $\frac{1}{2}$ years old.

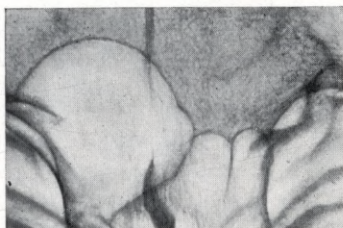
sfd right frontal sinus, *sfs* left frontal sinus.

Skiagram, shewing the frontal sinuses in the skull of a child aged 8 $\frac{1}{2}$ years. The right frontal sinus (*sfd*) measures 22 mm in the vertical and horizontal directions, whilst the left frontal sinus (*sfs*) measures only 10 mm.

Tafel 92.

sfd

sfs



Tafel 93.

Röntgenaufnahme.

Natürliche Grösse. — Schädel eines 9 jähr. Kindes.

Planche 93.

Radiogramme.

Grandeur Nature. — Crâne d'un enfant de 9 ans.

Plate 93.

Skiagram.

Natural size. — Skull of child 9 years old.

Tafel 93.

Natürliche Grösse. — Schädel eines 9 jähr. Kindes.

sfd sinus frontalis dexter., *sfs* sinus frontalis sinister.

Die Figur illustriert die Röntgenaufnahme der Stirnhöhlen eines 9 jähr. Kindes. Die Stirnhöhlen (*sfd*, *sfs*) zeigen auf beiden Seiten im unteren Teile des Stirnbeines eine Ausdehnung von 10 mm.

Planche 93.

Grandeur nature. — Crâne d'un enfant de 9 ans.

sfd sinus frontal droit, *sfs* sinus frontal gauche.

La figure montre le radiogramme des deux sinus frontaux d'un enfant de 9 ans. Les deux sinus (*sfd*, *sfs*), ont, dans la partie inférieure de l'os frontal, une étendue de 10 millim. de chaque côté.

Plate 93.

Natural size. — Skull of child 9 years old.

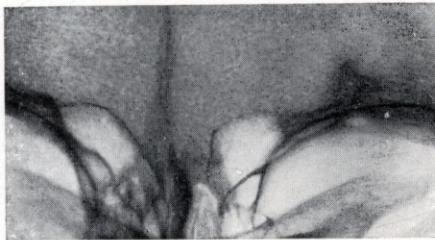
sfd right frontal sinus, *sfs* left frontal sinus.

Skiagram shewing the frontal sinuses of the skull at 9 years of age. Each frontal sinus (*sfd*, *sfs*) is 10 mm in width at the lower edge of the frontal bone.

Tafel 93.

sfd

sfs



Tafel 94.

Röntgenaufnahme.

Natürliche Grösse. — Schädel eines 12 jähr. Kindes.

Planche 94.

Radiogramme.

Grandeur nature. — Crâne d'un enfant de 12 ans.

Plate 94.

Skiagram.

Natural size. — Skull of child 12 years old.

Tafel 94.

Natürliche Grösse. — Schädel eines 12jähr. Kindes.

sfd sinus frontalis dexter, *sfs* sinus frontalis sinister.

Die Figur illustriert die Röntgenaufnahme der Stirnhöhlen eines 12jähr. Kinderschädels. Beide Stirnhöhlen (*sfd*, *sfs*) zeigen eine gut ausgeprägte Form im Schuppenteile des Stirnbeines. Ihre Ausdehnung beträgt in der horizontalen Richtung 20 mm und in der vertikalen Richtung 17 mm.

Planche 94.

Grandeur nature. — Crâne d'un enfant de 12 ans.

sfd sinus frontal droit, *sfs* sinus frontal gauche.

La figure représente le radiogramme des sinus frontaux d'un enfant de 12 ans. Les deux sinus frontaux (*sfs*, *sfd*) sont bien développés dans la squame du sinus frontal. Leurs dimensions sont horizontalement de 20 millim. et verticalement de 17 millim.

Plate 94.

Natural size. — Skull of child 12 years old.

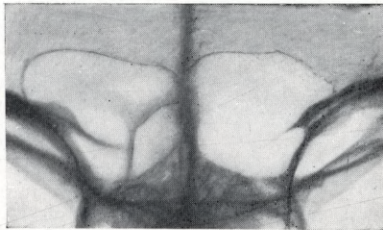
sfd right frontal sinus, *sfs* left frontal sinus.

Skiagram shewing the frontal sinuses of the skull at 12 years of age. The outlines of both frontal sinuses (*sfd*, *sfs*) in the squamous part of the frontal bone are clearly defined. They measure 20 mm in the horizontal and 17 mm in the vertical direction.

Tafel 94.

sfd

sfs



Tafel 95.

Röntgenaufnahme.

Natürliche Grösse. — Schädel eines 13jähr. Kindes.

Planche 95.

Radiogramme.

Grandeur nature. — Crâne d'un enfant de 13 ans.

Plate 95.

Skiagram.

Natural size. — Skull of child 13 years old.

Tafel 95.

Natürliche Grösse. — Schädel eines 13 jähr. Kindes.

sfd sinus frontalis dexter, *sfs* sinus frontalis sinister.

Die Figur zeigt die Röntgenaufnahme eines 13 jähr. Kinderschädels. Die rechte Stirnhöhle (*sfd*) hat eine Ausbreitung in vertikaler Richtung von 14 mm und in horizontaler Richtung von 20 mm. Die linke Stirnhöhle (*sfs*) hat eine Ausdehnung in vertikaler Richtung von 14 mm und in horizontaler Richtung von 22 mm.

Planche 95.

Grandeur nature. — Crâne d'un enfant de 13 ans.

sfd sinus frontal droit, *sfs* sinus frontal gauche.

Figure montrant le radiogramme d'un crâne d'un enfant de 13 ans. Le sinus frontal droit (*sfd*) a une étendue de 14 millim. dans la direction verticale et de 20 millim. dans la direction horizontale. Le sinus frontal gauche (*sfs*) a une étendue de 14 millim. dans la direction verticale et de 22 millim. dans la direction horizontale.

Plate 95.

Natural size. — Skull of child 13 years old.

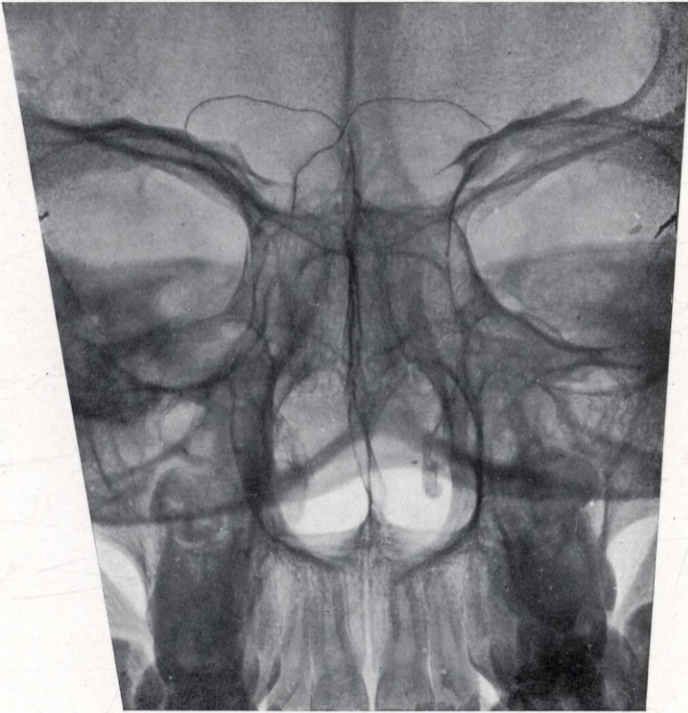
sfd right frontal sinus, *sfs* left frontal sinus.

The figure shews a skiagram of a skull of child 13 years old. The right frontal sinus (*sfd*) measures 14 mm in the vertical and 20 mm in the horizontal direction. The left frontal sinus (*sfs*) measures 14 mm in the vertical and 22 mm in the horizontal direction.

Tafel 95.

sfl

sfs



Tafel 96.

Röntgenaufnahme.

Natürliche Grösse. — Schädel eines 13jähr. Kindes.

Planche 96.

Radiogramme.

Grandeur nature. — Crâne d'un enfant de 13 ans.

Plate 96.

Skiagram.

Natural size. — Skull of child 13 years old.

Tafel 96.

Natürliche Grösse. — Schädel eines 13 jähr. Kindes.

sfd sinus frontalis dexter, *sfs* sinus frontalis sinister.

Die Figur zeigt die Röntgenaufnahme eines 13jähr. Kinderschädels. Die rechte Stirnhöhle (*sfd*) hat eine Ausbreitung in der vertikalen Richtung von 13 mm und in der horizontalen Richtung von 17 mm. Die linke Stirnhöhle (*sfs*) hat eine Ausdehnung in der vertikalen Richtung von 12 mm und in der horizontalen Richtung von 18 mm.

Planche 96.

Grandeur nature. — Crâne d'un enfant de 13 ans.

sfd sinus frontal droit, *sfs* sinus frontal gauche.

Figure montrant le radiogramme d'un crâne d'un enfant de 13 ans. Le sinus frontal droit (*sfd*) a une étendue de 13 millim. dans la direction verticale et de 17 millim. dans la direction horizontale. Le sinus frontal gauche (*sfs*) a une étendue de 12 millim. dans la direction verticale et de 18 millim. dans la direction horizontale.

Plate 96.

Natural size. — Skull of child 13 years old.

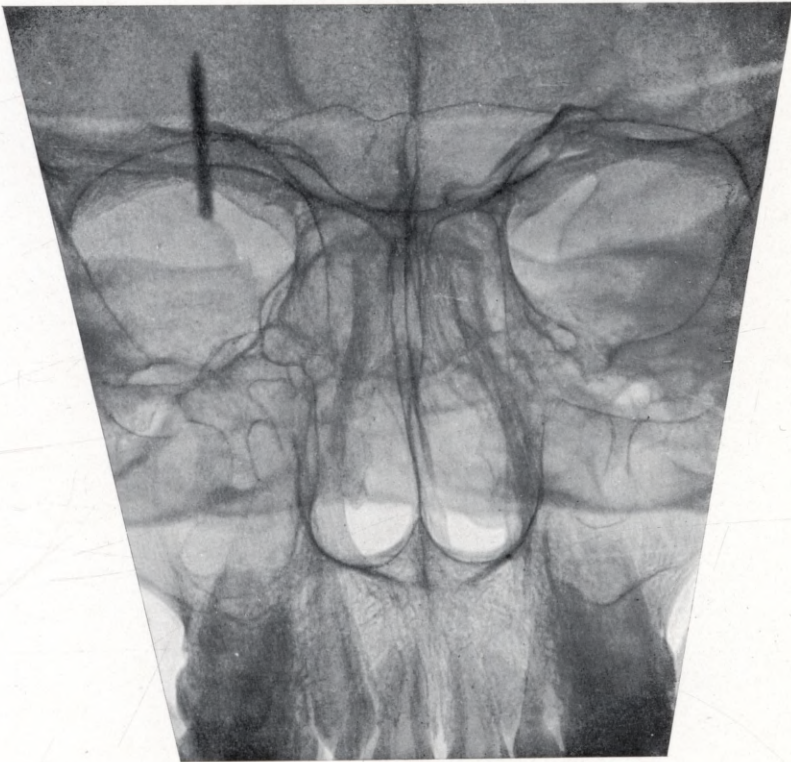
sfd right frontal sinus, *sfs* left frontal sinus.

The figure shews a skiagram of a skull of child 13 years old. The right frontal sinus (*sfd*) measures 13 mm in the vertical and 17 mm in the horizontal direction. The left frontal sinus (*sfs*) measures 12 mm in the vertical and 18 mm in the horizontal direction.

Tafel 96.

sfd

sfs



Tafel 97.

Röntgenaufnahme.

Natürliche Grösse. — Schädel eines 13jähr. Kindes.

Planche 97.

Radiogramme.

Grandeur nature. — Crâne d'un enfant de 13 ans.

Plate 97.

Skiagram.

Natural size. — Skull of child 13 years old.

Tafel 97.

Natürliche Grösse. — Schädel eines 13jähr. Kindes.

sfd sinus frontalis dexter.

Das Bild zeigt die Röntgenaufnahme eines 13 jähr. Kinderschädels. Die rechte Stirnhöhle (*sfd*) hat eine Ausdehnung in vertikaler Richtung von 10 mm und in horizontaler Richtung von 16 mm. Die linke Stirnhöhle fehlt.

Planche 97.

Grandeur nature. — Crâne d'un enfant de 13 ans.

sfd sinus frontal droit.

L'image représente le radiogramme d'un crâne d'un enfant de 13 ans. Le sinus frontal droit (*sfd*) a une étendue de 10 millim. dans la direction verticale et de 16 millim. dans la direction horizontale. Le sinus frontal gauche manque.

Plate 97.

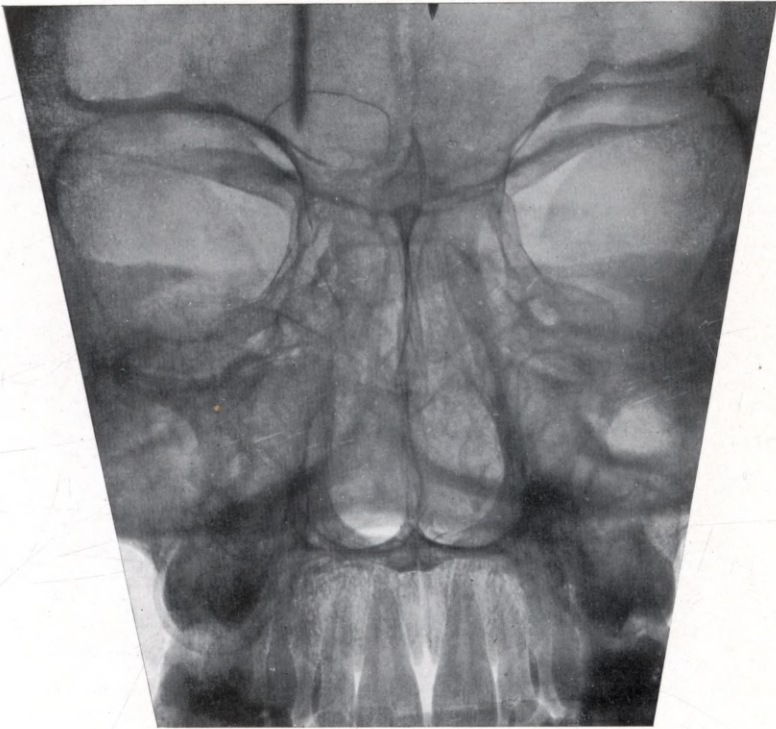
Natural size. — Skull of child 13 years old.

sfd right frontal sinus.

The figure shews a skiagram of a skull 13 years old. The right frontal sinus (*sfd*) measures 10 mm in the vertical and 16 mm in the horizontal direction. The left frontal sinus is not developed.

Tafel 97.

sfd



Tafel 98.

Röntgenaufnahme.

Natürliche Grösse. — Schädel eines 13 $\frac{1}{2}$ jähr. Kindes.

Planche 98.

Radiogramme.

Grandeur nature. — Crâne d'un enfant de 13 ans $\frac{1}{2}$.

Plate 98.

Skiagram.

Natural size. — Skull of child 13 $\frac{1}{2}$ years old.

Tafel 98.

Natürliche Grösse. — Schädel eines 13½ jähr. Kindes.

sfd sinus frontalis dexter.

Die Figur zeigt die Röntgenaufnahme eines 13½ Jahre alten Kinderschädels. Die rechte Stirnhöhle (*sfd*) hat eine Ausdehnung in der vertikalen Richtung von 18 mm und in der horizontalen Richtung von 21 mm. Die linke Stirnhöhle fehlt.

Planche 98.

Grandeur nature. — Crâne d'un enfant de 13 ans ½.

sfd sinus frontal droit.

Figure montrant le radiogramme d'un crâne de 13 ans ½. Le sinus frontal droit (*sfd*) a une étendue de 18 millim. dans la direction verticale et de 21 millim. dans la direction horizontale. Le sinus frontal gauche manque.

Plate 98.

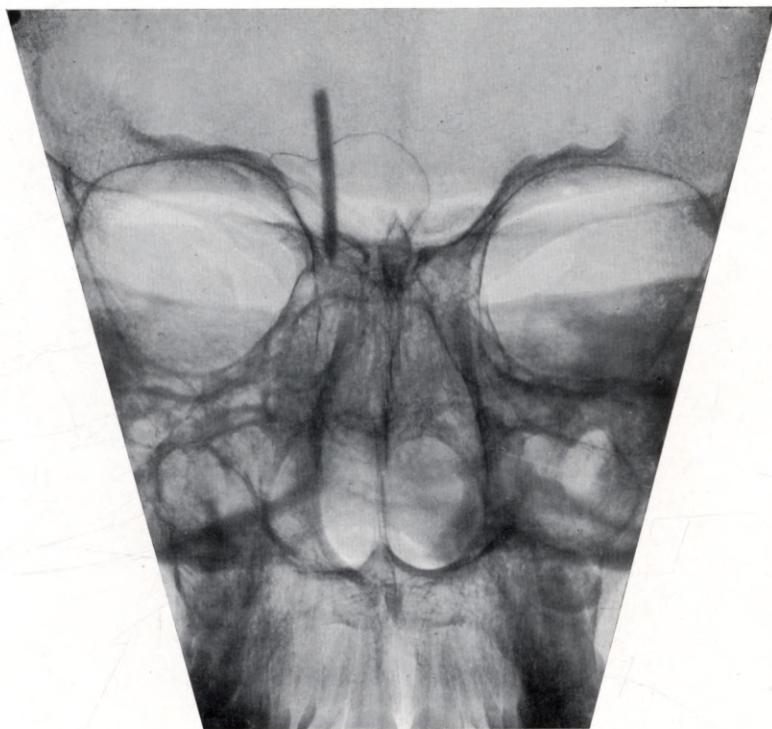Natural size. — Skull of child 13½ years old.

sfd right frontal sinus.

The figure shews a skiagram of a skull 13½ years old. The right frontal sinus (*sfd*) measures 18 mm in the vertical and 21 mm in the horizontal direction. The left frontal sinus is not developed.

Tafel 98.

sjd



Tafel 99.

Röntgenaufnahme.

Natürliche Grösse. — Schädel eines 14 jähr. Kindes.

Planche 99.

Radiogramme.

Grandeur nature. — Crâne d'un enfant de 14 ans.

Plate 99.

Skiagram.

Natural size. — Skull of child 14 years old.

Tafel 99.

Natürliche Grösse. — Schädel eines 14 jähr. Kindes.

sfs sinus frontalis sinister.

Die Figur illustriert die Röntgenaufnahme der Stirnhöhlen eines 14 Jahre alten Kinderschädels. Auf der rechten Seite fehlt die Stirnhöhle, auf der linken Seite zeigt die linke Stirnhöhle (*sfs*) eine Ausdehnung von 10 mm im Schuppenteile des Stirnbeines.

Planche 99.

Grandeur nature. — Crâne d'un enfant de 14 ans.

sfs sinus frontal gauche.

La figure montre le radiogramme d'un crâne d'un enfant de 14 ans. Le sinus frontal manque du côté droit. Du côté gauche, le sinus frontal (*sfs*) a une étendue de 10 millim. dans la squame de l'os frontal.

Plate 99.

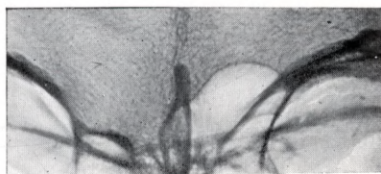
Natural size. — Skull of child 14 years old.

sfs left frontal sinus.

Skiagram shewing the frontal sinus of a skull 14 years old. The right frontal sinus is not developed, the left sinus (*sfs*) extends into the squamous part of the frontal bone for a distance of 10 mm.

Tafel 99.

sfs



Tafel 100.

Röntgenaufnahme.

Natürliche Grösse. — Schädel eines 15jähr. Kindes.

Planche 100.

Radiogramme.

Grandeur nature. — Crâne d'un enfant de 15 ans.

Plate 100.

Skiagram.

Natural size. — Skull of chlld 15 years old.

Tafel 100.

Natürliche Grösse. — Schädel eines 15 jähr. Kindes.

sfd sinus frontalis dexter, *sfs* sinus frontalis sinister.

Die Figur zeigt die Röntgenaufnahme der Stirnhöhlen eines 15 Jahre alten Kinderschädels. Die rechte Stirnhöhle (*sfd*) hat eine Ausdehnung in der vertikalen Richtung von 5 mm und in der horizontalen Richtung von 5 mm. Die linke Stirnhöhle (*sfs*) hat eine Ausbreitung in der vertikalen Richtung von 11 mm und in der horizontalen Richtung von 8 mm.

Planche 100.

Grandeur nature. — Crâne d'un enfant de 15 ans.

sfd sinus frontal droit, *sfs* sinus frontal gauche.

Figure montrant le radiogramme des sinus frontaux d'un crâne d'un enfant de 15 ans. Le sinus frontal droit (*sfd*) a une étendue de 5 millim. dans la direction verticale et de 5 millim. dans la direction horizontale. Le sinus frontal gauche (*sfs*) a une étendue de 11 millim dans la direction verticale et de 8 millim. dans la direction horizontale.

Plate 100.

Natural size. — Skull of child 15 years old.

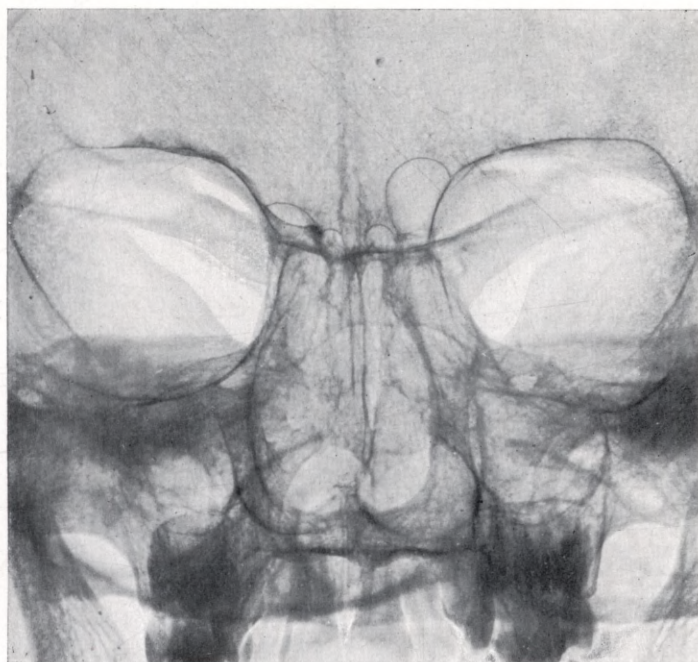
sfd right frontal sinus, *sfs* left frontal sinus.

Skiagram shewing the frontal sinuses in the skull of a child aged 15 years. The right frontal sinus (*sfd*) measures 5 mm in the vertical and 5 mm in the horizontal direction. The left frontal sinus (*sfs*) measures 11 mm in the vertical and 8 mm in the horizontal direction.

Tafel 100.

sfd

sfs



Tafel 101.

Röntgenaufnahme.

Natürliche Grösse. — Schädel eines 18 Jährigen.

Planche 101.

Radiogramme.

Grandeur nature. — Crâne de 18 ans.

Plate 101.

Skiagram.

Natural size. — Adult 18 years of age.

Tafel 101.

Natürliche Grösse. — Schädel eines 18 Jährigen.

sfd sinus frontalis dexter, *sfs* sinus frontalis sinister.

Die Figur zeigt eine Röntgenaufnahme eines 18 Jahre alten Schädels. Die rechte Stirnhöhle (*sfd*) zeigt eine Ausbreitung in vertikaler Richtung von 15 mm und in horizontaler Richtung von 26 mm. Die linke Stirnhöhle (*sfs*) hat eine Ausdehnung in vertikaler Richtung von 6 mm und in horizontaler Richtung von 13 mm.

Planche 101.

Grandeur nature. — Crâne de 18 ans.

sfd sinus frontal droit, *sfs* sinus frontal gauche.

Figure montrant le radiogramme d'un crâne de 18 ans. Le sinus frontal droit (*sfd*) a une étendue de 15 millim. dans la direction verticale et de 26 millim. dans la direction horizontale. Le sinus frontal gauche (*sfs*) a une étendue de 6 millim. dans la direction verticale et de 13 millim. dans la direction horizontale.

Plate 101.

Natural size. — Adult 18 years of age.

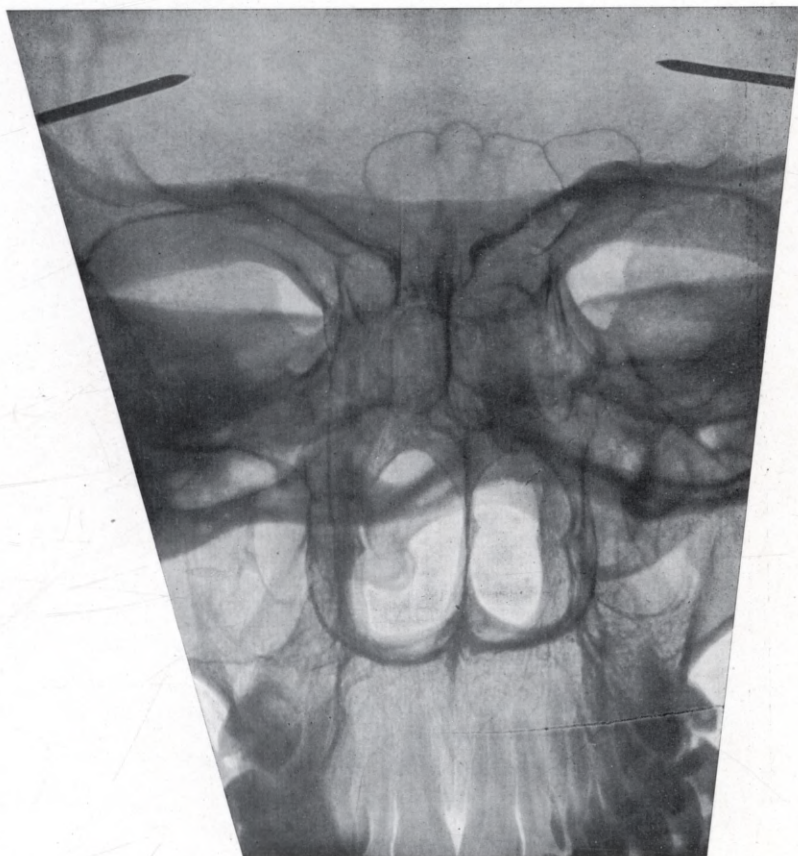
sfd right frontal sinus, *sfs* left frontal sinus.

The figure shews a skiagram of a skull at the age of 18. The right frontal sinus (*sfd*) measures 15 mm in the vertical and 26 mm in the horizontal direction. The left frontal sinus (*sfs*) measures 6 mm in the vertical and 13 mm in the horizontal direction.

Tafel 101.

sfd

sfs



Tafel 102.

Röntgenaufnahme.

Natürliche Grösse. — Schädel eines 19 Jährigen.

Planche 102.

Radiogramme.

Grandeur nature. — Crâne de 19 ans.

Plate 102.

Skiagram.

Natural size. — Adult 19 years of age.

Tafel 102.

Natürliche Grösse. — Schädel eines 19 Jährigen.

sfd sinus frontalis dexter, *sfs* sinus frontalis sinister.

Die Figur zeigt eine Röntgenaufnahme eines 19 Jahre alten Schädels. Die rechte Stirnhöhle (*sfd*) hat eine Ausbreitung in der vertikalen Richtung von 21 mm und in der horizontalen Richtung von 21 mm. Die linke Stirnhöhle (*sfs*) hat eine Ausdehnung in der vertikalen Richtung von 16 mm und in der horizontalen Richtung von 24 mm.

Planche 102.

Grandeur nature. — Crâne de 19 ans.

sfd sinus frontal droit, *sfs* sinus frontal gauche.

Figure montrant le radiogramme d'un crâne de 19 ans. Le sinus frontal droit (*sfd*) a une étendue de 21 millim. dans la direction verticale et de 21 millim. dans la direction horizontale. Le sinus frontal gauche (*sfs*) a une étendue de 16 millim. dans la direction verticale et de 24 millim. dans la direction horizontale.

Plate 102.

Natural size. — Adult 19 years of age.

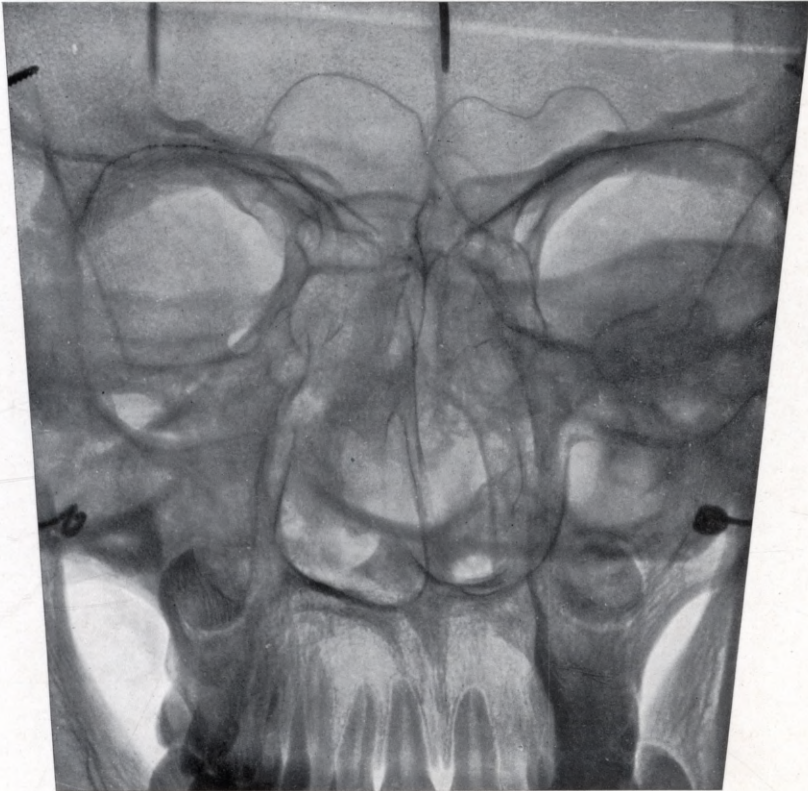
sfd right frontal sinus, *sfs* left frontal sinus.

The figure shews a skiagram of a skull at the age of 19. The right frontal sinus (*sfd*) measures 21 mm in the vertical and 21 mm in the horizontal direction. The left frontal sinus (*sfs*) measures 16 mm in the vertical and 24 mm in the horizontal direction.

Tafel 102.

sfd

sfs



Wichtige neue laryngo-rhinologische Werke:

Die Eröffnung der Schädelhöhle und Freilegung des Gehirns

von den Nebenhöhlen der Nase aus.

Von **Professor Dr. A. Ónodi**-Budapest.

Mit 134 teils farbigen Abbildungen im Text auf 89 Tafeln. Preis brosch. Mk. 8.— gebd. Mk. 9.—
(Sonderdruck aus der Zeitschrift für Laryngologie, Rhinologie und ihre Grenzgebiete
Band IV, Heft 1.)

Atlas zur Klinik der Killian'schen Tracheo-Bronchoskopie.

20 farbige Tafeln

nach pathologisch-anatomischen Präparaten von Fällen, die im Leben mit Hilfe der Tracheo-Bronchoskopie untersucht waren.

Von **Sanitätsrat Dr. M. Mann**,

Dirig. Arzt der Abteil. für Ohren-, Nasen- u. Halskrankheiten a. Stadt Krankenhaus Dresden-Friedrichstadt.
Mit Text in deutscher, französischer u. englischer Sprache, übersetzt von Dr. Lautmann-Paris
und Dr. Guthrie-Liverpool.

Folio-Format. Preis kart. ca. Mk. 25.—.

**Handbuch der speziellen Chirurgie
des Ohres und der oberen Luftwege.**

Herausgegeben

von

Dr. L. Katz,

Spezialarzt für Ohren-, Nasen- und Hals-
krankheiten in Kaiserslautern,

Dr. H. Preysing,

Prof. der Ohrenheilkunde, ord. Mitglied
der Akad. für prakt. Medizin zu Cöln a. Rh.

und

Dr. F. Blumenfeld,

Spezialarzt für Nasen-, Hals- und Lungenkrankheiten in Wiesbaden.

Erscheinungsweise und Bezugsbedingungen:

Um die Anschaffung zu erleichtern, ist lieferungsweises Erscheinen vorgesehen; der Preis richtet sich nach dem Umfang und der Zahl der Tafeln und beträgt etwa 4 bis 7 Mark pro Heft, die Zahl der Lieferungen etwa 25. Das 4bändige Werk soll ungefähr 130 Bogen mit zahlreichen Tafeln umfassen. Ausser dem kompletten Werk kann auch auf den otologischen oder rhino-laryngol. apart in Verbindung mit Band I (allgemeiner Teil) subskribiert werden. Es sind also apart erhältlich: Band I und II oder Band I und III oder Band I und IV, einzelne Lieferungen sind dagegen nicht käuflich.

Praktischen Bedürfnissen dienende Darstellung der Operationsgebiete (Topographische Anatomie); klare Schilderung der verschiedenen gebräuchlichen und bewährten Methoden; objektives Abwägen der einen derselben gegen die andere; ein klares Bild des operativen Vorgehens, je nach Lage der Fälle; straffe Indikationsstellung, Berücksichtigung der Instrumentenlehre nach Bedarf; kritische Würdigung der operativen Dauererfolge und Schilderung der Nachbehandlung, das sind die Richtpunkte, nach welchen dieses Werk abgefasst wird. Es wird alles umfassen, was für den Spezialisten von praktischem Interesse auf operativem Gebiete ist.

Ein **Probeheft** steht **gratis, Lieferung 1/2 zur Ansicht** zur Verfügung.
Wo die Beschaffung auf Schwierigkeiten stösst, wende man sich direkt an den Verlag.

Bisher liegen vor: von Band I 1. Hälfte, Lieferung 1—6

„ „ I 2. „ „ 1

„ „ III Lieferung 1.

Curt Kabitzsch (A. Stuber's Verlag), Würzburg.

Verhandlungen
des Vereins süddeutscher Laryngologen

1894—1903 Preis brosch. Mk. 15.—, gebund. Mk. 16.50, 1904 Preis Mk. 2.50, 1905 Preis Mk. 3.—, 1906 Preis Mk. 3.—, 1907 Preis Mk. 4.—, 1908 Preis Mk. 2.—, 1904—1908 kompl. gebd. mit Sachregister M. 16.50, als deren Fortsetzung nunmehr die

Verhandlungen
des Vereins deutscher Laryngologen

1908. Preis Mk. 2.50; 1909 m. 46 Abbild. Preis Mk. 5.—; 1910 m. 29 Abbild. Preis Mk. 5.— 1911 mit ca. 30 Abbildungen im Text und 9 Tafeln. Preis ca. Mk. 7.—.

Zu den Verhandlungen südd. Laryngologen 1905—1908 erschien ein Register, das auf Verlangen und bei Abnahme der Serie gratis geliefert wird.

Einbanddecken hierzu sind zum Preise von Mk. 1.— erhältlich.

Ein wertvolles Nachschlagematerial für jeden Laryngologen; Besitzern der neueren Verhandlungsberichte bietet sich durch Nachbezug der älteren Jahrgänge gute Gelegenheit zur Komplettierung der Serie.

Abonnements-Bestellungen auf die auch künftig in Jahreshften als „Verhandlungen des Vereins deutscher Laryngologen“ zur Ausgabe gelangenden Publikationen des nunmehrigen Vereins deutscher Laryngologen nehmen alle Buchhandlungen entgegen.

Verhandlungen der Deutschen Laryngologischen Gesellschaft

I. Versammlung zu Heidelberg Pfingsten 1905. Preis Mk. 1.50.

II. Versammlung zu Dresden 1907. Preis Mk. 5.—.

Röntgenatlas der Lungentuberkulose.

Von Chefarzt Dr. Otto Ziegler und Dr. Paul Krause.

61 Röntgenaufnahmen der Lungentuberkulose in den verschiedensten Stadien in photogr. Wiedergabe mit 61 Seiten erklärendem Text und einer Einleitung.

Preis Mk. 40.—. Vorzugspreis für Abonnenten der Brauer'schen Beiträge, als deren II. Suppl.-Band der Atlas gleichzeitig erschien, Mk. 30.—.

„Zeitschrift für Laryngologie“. Hier in dem Atlas von Ziegler und Krause haben wir ein Werk vor uns, das uns ein reiches Material, kritisch verarbeitet, in bestmöglicher Darstellung, zum Teil mit autoptischer Kontrolle der Röntgenogramme bringt, das jeder röntgenologisch tätige Lungenarzt bezw. Heilstätte besitzen muss, und aus dem selbst der erfahrene Röntgenspezialist recht viel lernen kann.

New York Medical Journal: We do not think, that we have ever seen better reproduced x-ray pictures.

Die Krankheiten der Nasenscheidewand und ihre Behandlung.

Von Dr. med. L. Katz, Spezialarzt für Ohren-, Nasen- und Halskrankheiten in Kaiserslautern.

Mit 8 Tafeln und 36 Abbildungen im Text. Preis broschiert Mk. 6.80, gebd. Mk. 8.—

„Reichs-Med.-Anz.“: Aus dem bisher zerstreuten Material hat Verfasser das Wesentliche in systematischer Darstellung zusammengezogen, so dass jetzt mühelos in dieser Monographie alles gefunden werden kann, was früher nur mühsam in den einzelnen Zeitschriften und Archiven zu finden war. Die Darstellung ist klar und kurz, die Ausstattung gut, besonders schön sind die farbigen Tafeln.

Die direkte Besichtigung der Speiseröhre

Ösophagoskopie.

Ein Lehrbuch für den Praktiker

von Professor Dr. Hugo Starck, Heidelberg.

Mit 3 farbigen Tafeln und 20 Abbildungen. Preis brosch. Mk. 7.—, gebd. Mk. 8.—.

Die Sprache des Kindes und ihre Störungen

von Dr. Paul Maas,

Spezialarzt für Ohren-, Nasen-, Halsleiden und Sprachstörungen in Aachen.

Mit 16 Abbildungen. Brosch. Mk. 2.80, gebunden Mk. 3.50.

„Monatsschrift für Ohrenheilkunde“. . . . Sehr instruktiv ist das Kapitel über Taubstummheit geschrieben, und besonders erwähnenswert sind auch einige schematische Darstellungen der Wirkung der verschiedenen Kehlkopfmuskeln. Das Werkchen sei jedem, der sich rasch über das Wichtigste der Pathologie und Therapie der Sprachstörungen orientieren will, wegen der Klarheit und Übersichtlichkeit der Darstellung aufs wärmste empfohlen.

„Prager med. Wochenschrift“. . . . Das sehr gut geschriebene und ausgestattete Buch wird für den Spezialisten als eine sehr fleissige und gründliche Zusammenstellung wichtiger Tatsachen eine willkommene Bereicherung der Literatur bilden.

Die Zeitschrift für Laryngologie, Rhinologie und ihre Grenzgebiete

bringt unter vorwiegender, wenn auch nicht ausschliesslicher Betonung praktischer Gesichtspunkte Arbeiten aus den im Titel genannten Gebieten. Der Zusammenhang mit den grossen Gebieten der inneren Medizin und Chirurgie, wie auch mit den Spezialwissenschaften der Nachbarorgane findet dabei besondere Berücksichtigung.

Neben Original-Abhandlungen werden die genannten Gebiete in ausgewählten Referaten behandelt, sodann bietet ein **Literaturverzeichnis** den **lückenlosen Nachweis aller Erscheinungen auf den Haupt- und Grenzgebieten der Zeitschrift**. Berichte gelehrter Gesellschaften, streng kritische Besprechungen neuer Bücher, schliesslich den **Stand der Laryngologen betreffende Fragen** unter Ausschluss aller persönlichen Polemik ergänzen den Inhalt.

Die „Zeitschrift für Laryngologie etc.“ erscheint in Archiv-Format; 6 Hefte bilden einen Band im Gesamtumfang von 35—40 Bogen mit entsprechendem Illustrationsmaterial, welchem besondere Sorgfalt gewidmet wird. **Abonnementspreis pro Bd. Mk. 24.—** Einzelhefte werden nicht abgegeben.

Abonnementsbestellungen und Probehefte vermittelt jede bessere Buchhandlung, eventuell wende man sich direkt an den Verleger

Curt Kabitzsch (A. Stuber's Verlag), Würzburg.

Originalarbeiten des I. Bandes:

Umfang IV u. 796 S. Text mit 25 Tafeln und 49 Textillustrationen.

Heft 1:

- Heymann u. Ritter**, Morphologie u. Terminologie des mittl. Nasenganges. Mit 16 Abb. im Text.
Gerber, Über sogenannte Laryngitis nodulosa.
Starek, Bedeutung der Ösophagoskopie für die Diagnose u. Behandlung verschluckter Fremdkörper.
Gutzmann, Sprachstörungen u. Rhino-Laryngologie.
Kan, Über einen Fall von congenitalen Larynxluftsäcken. Mit 1 stereoskop. Tafel.
Iwanoff, Über Larynxaffektionen b. d. Syringobulbie.
Hansberg, Angeborene Membranbildung des Kehlkopfes.
Goris, Unterlassung einer wichtigen Operation wegen Verknennung der Diagnose.
Voigt, Über Gefässgeschwülste der Mund-Rachenhöhle und des Kehlkopfes. Mit 1 lith. Tafel und 1 Abbildung im Text.
Möller, Jörgen, Epiglottis-Amputation bei der Kehlkopftuberkulose.

Heft 2:

- Citelli**, Über eine neue Behandlungsmethode der chronischen Stirnhöhlenerweiterungen. Mit 1 Tafel.
Vohsen, Operation bösartiger Mandelgeschwülste. Mit 1 Tafel.
Graeffner, Larynx und multiple Sklerose.
Gluck, Die Chirurgie im Dienste der Laryngologie.
Gutzmann, Stimme und Sprache ohne Kehlkopf. Mit 4 Kurven im Text.

Heft 3:

- Hopmann**, Verkürzung und Verlagerung des Vomer. Mit 2 Tafeln.
Halle, Die submuköse Septumoperation.
Menier, Ein Fall von Chorea minor nach Abtragung der adenoiden Wucherungen geheilt.
Skillern, Ein Fall von geschlossenen Empyemen der hinteren Siebbeinzellen und Keilbeinhöhle, welche erst nach der Entfernung der mittleren Muschel akut geworden sind.
Meyer, Über leukämische Veränderungen im Kehlkopf.
Halasz, Seltener Fall von Speichelsteinbildung.
Möller, Kritische Bemerkungen zu einer Arbeit von Herrn Dr. P. J. Mink-Deventer: Die Glottis.

Heft 4:

- Mayer**, Rhinosklerom in Nord-Amerika.
Lautmann, Ist die gemeine Ozaena eine Infektionskrankheit?

Heft 4 ferner:

- Kronenberg**, Durchwandern eines Gewebsstückes durch die Tuba Eustachii nach Operation adenoider Wucherungen.
Rethi, Nochmals zur Indikationsstellung der Nasenscheidewandoperationen.
Rosenberg und Baum, Erkrankungen der Nasennebenhöhlen und des Auges.
Blumenfeld, Adenoider Schlundring und endothorakale Drüsen. Mit 2 Tafeln.
Thomson, Ursachen und Symptome der Thrombose des Sinus cavernosus. Mit 1 Tafel.
Uffenorde, Ein Fall von Choanalatresie mit Demonstration.

Heft 5:

- Manasse**, Zur pathologischen Anatomie und Klinik der malignen Nebenhöhlengeschwülste. Mit 2 Taf.
Theodore, Beitrag zur Lehre von den Endotheliomen der äusseren Nase. Mit 1 Tafel.
Iwanoff, Plastische Operationen bei Verwachsungen des Nasenrachenraumes.

Heft 6:

- (Festschrift für Prof. P. Heymann)
Zuckerkanndl, Über die Beziehung der Arteria nasopalatina zu Blutungen bei Septumoperationen. Mit 1 Tafel.
Ritter, Über Verdoppelung und abnorme Bildung der Stirnhöhle. Mit 4 Tafeln.
Zwaardemaker, Die absolute Luftdurchgängigkeit der Nasenhöhlen.
Hajek, Akutes Empyem des Siebbeinlabyrinthes mit hochgradigem Exophthalmus. Endonasale Eröffnung. Heilung.
Brühl, Zur Kasuistik der Stirnhöhlenerweiterungen.
Kuile, Über doppelseitige Stirnhöhlenoperation und deren ästhetischen Effekt. Mit 2 Tafeln.
Kassel, Zur Geschichte des Karzinoms der Nase.
Littaur, Vier Fälle von Sinuserkrankungen im Gefolge von Ohreiterungen.
Alexander, Serodiagnostische Untersuchungen zur Frage der Beziehungen zwischen Ozaena und Syphilis.
Kronenberg, Über die Operation des Empyems der Kieferhöhle von der Nase aus.
Massei, F., Wie sollen Münzen aus der Speiseröhre entfernt werden?

Zeitschrift für Laryngologie, Rhinologie und ihre Grenzgebiete.

I. Band, Heft 6 ferner:

- Lange**, Fragmentarische klinische Betrachtungen über die Tonsillar- und Peritonsillar-Abszesse.
Meyer, Arthur, Über den Infektionsweg der Larynx-tuberkulose. Mit 2 Tafeln.
Massei, Vitto, Ein Fall von Hypertrophie der Zuckerkandischen Drüse. Mit 2 Tafeln.
Gerber, Zur Behandlung der tuberkulösen Epiglottitis.
Gluck, Vorschläge und kasuistischer Beitrag zur Chirurgie der oberen Luft- und Speisewege. Mit 1 Tafel.
Porter, Nystagmus des rechten Stimmbandes und des weichen Gaumens bei einem Falle von zerebraler Erkrankung.

- Sonntag**, Zyste an der Nasenwurzel. Septikopyämie nach Entfernung der Gaumen- u. Rachen tonsille.
Seifert, Beitrag zur Behandlung der hysterischen Aphonie.
Plesch, Beitrag zur Behandlung der funktionellen Stimmstörung.
Aron, Die Prognose der Aorten-Aneurysmen.
Blumenfeld, Über ein neues Milchsäure-Präparat für die rhinolaryngologische Praxis.
Burger, Ein tödlich verlaufener bronchoskopischer Fremdkörperfall.
Siegel, Balneotherapie und Erkrankungen der oberen Luftwege.

Originalarbeiten des II. Bandes:

Umfang: IV u. 680 S. Text mit 9 Tafeln und 21 Textillustrationen.

Heft 1:

- Müller**, Bemerkungen über die Operation von Septumdeformitäten; die submucöse Resektion der Crista lateralis septi. Mit 1 Textabbildung.
Henrici, Der Wert der Röntgenaufnahmen zum Nachweis von Zahnwurzelerkrankungen beim Kieferhöhlenempyem. Mit Tafel I und 1 Textabbildung.
Alksne, Zur Kasuistik der Nasensteine.
Goris, Gaumenplastik mit StirnAugenliderlappen nach der Bardenheuer'schen Methode. Mit 2 Textabb.
Iwanoff, Die atypischen Hypertrophien der Mandeln. Mit 2 Textabbildungen.
Avellis, Ein schmerzstillendes Mundwasser.

Heft 2:

- Katz**, Zur Genese der Septumdeformitäten. Mit Tafel II.
Horn, Die Schwierigkeiten der Komplikationen der submucösen Operation bei Scheidewanddeformitäten.
Cohen, Ein Fall von primärem Larynx- und sekundärem Hautlupus.
Kronenberg, Einige Bemerkungen über die Gefährlichkeit und Indikation nasaler Operationen.

Heft 3:

- Chiari**, Die Laryngo-Rhinologie in den Unionstaaten Nordamerikas.
Schilling, Ein Beitrag zu den chronischen Fremdkörperfällen der Lunge. Mit Taf. III und 1 Textabb.
Iwanoff, Laryngostomie bei Perichondritis des Kehlkopfes. Mit 2 Abbildungen im Text.
Winckler, Z. Kasuistik d. Kieferhöhlencholesteatom.
Hopmann, Vorlagerung des Vomer. Mit Taf. IV u. V.

Heft 4:

- Hoffmann**, Über d. Rhynophyma. M. Taf. VI/VII.
Citelli, Über zwei m. mein. Methode behand. klin. Fälle v. chron. Stirnhöhleenerung. M. Taf. VIII.

Originalarbeiten des III. Bandes:

Umfang: IV u. 775 S. Text mit 34 Tafeln und 42 Textillustrationen.

Heft 1:

- Katz**, Über das endonasale Karzinom. (Mit Betrachtungen über das Wachstum epithelialer Elemente in der Nase.) Mit 6 Tafeln und 3 Abb. im Text.
Preysing, Atypische Nebenhöhlenoperat. Mit 5 Taf.
Onodi, Über die intrakraniellen und zerebralen Komplikationen der Nasennebenhöhlenerkrankungen.
Menier, Über akute retropharyngeale Abszesse bei Kindern.
Massei, Die Sensibilitätsstörungen des Larynx u. die Anästhesie des Vestibulum bei der Rekurrenzlähmung.
Zickgraf, Xerose und Anosmie.

Heft 4 ferner:

- Sommer**, Zur Tuberkulose der Hypophyse.
Neuenborn, Die direkte Untersuchungsmethode des Larynx und Oesophagus. Mit Tafel IX.
Hirsehland, Zwei kasuistische Beiträge für die Wichtigkeit der direkten Rohruntersuchungen.
Seyffahrt, Eine Stanze zur Septumresektion. Mit 1 Textabbildung.

Heft 5:

- Imhofer**, Entfernung eines Fremdkörpers aus der Kieferhöhle mit Hilfe der Endoskopie.
Graeffner, Beobachtungen an Gaumen, Rachen und Kehlkopf bei zerebralen Hemiplegien.
Iwanoff, Die Sensibilitätsstörungen des Kehlkopfes. (Klinische Studien.)
Hajek, Die Behandlung der Empyeme der Nasennebenhöhlen.
Hays, Eine neue Untersuchungsmethode für die hintere Nase, die Tuben und den Larynx mit einem elektr. Pharyngoskop. Mit 6 Abbildungen im Text.
Rosenberg, Prim. Larynx- u. sekundärer Hautlupus. Eine Bemerk. zu dem Artikel des Herrn Jos. Cohen.

Heft 6:

- Luc**, Anwendung der Lokalanästhesie bei Radikaloperation der chronischen Stirnhöhleenerung.
Karbowski, Beiträge zur Kasuistik der Stirnhöhleenerkrankungen mit intrakraniellen Komplikationen.
Reipen, Stirnhöhleentzündung, Pyämie, Meningitis serosa, Heilung.
Guisez, Neue Fälle von Diagnosen mittels direkter Laryngoskopie, die mit Spiegel nicht gestellt werden konnten.
Sokolowski, Gravidität und Kehlkopftuberkulose.
Meyjes, Nasenleiden als Folge von Hyperazidität des Blutes.

Heft 7:

- Seifert**, Beitrag zur Amputation der tuberkulösen Epiglottis. Mit 2 Textabbildungen.
Hoffmann, Klinische und pathologische Beiträge zu den Erkrankungen der oberen Luftwege. I. Über einen Orbitalabszess nach Siebbeinerung. Mit 1 Stereoskop-Tafel.
Iwanoff, Technisches zur Laryngostomie.
Meyer, Über die Beziehungen der oberen Luftwege zum weiblichen Genitalapparat.
Iwanoff, Über die Stimme Laryngostomierter. Mit 2 Figuren und 9 Kurven im Text.

Zeitschrift für Laryngologie, Rhinologie und ihre Grenzgebiete.

III. Band, Heft 3:

- Frankenberger**, Augenstörungen bei Erkrankungen der Nebenhöhlen der Nase. (Ein kasuistischer Beitrag).
- Blumenfeld**, Zur pathologischen Anatomie der Stimmrippe. Mit 3 Tafeln und 6 Abbildungen im Text.
- Citelli**, Intubation und Tracheotomie bei akuten Larynxstenosen der Kinder.
- Dencker**, Ein Fremdkörper im rechten Sinus piriformis, Tuberkulose resp. Tumor vortäuschend.
- Meyer**, Über nasale Fortsätze hypertrophischer Rachenmandeln.
- Kassel**, Die Nasenheilkunde des Altertums.

Heft 4:

- Cohn**, Die oberen Luftwege bei den Leprösen des Memeler Lepraheims. Mit 1 Tafel.
- Preysing**, Spongiosierung der Stirnhöhlen. Mit 2 Tafeln.
- Lautmann**, Zur Anästhesie bei der Adenotomie. Mit 1 Abbildung im Text.
- Flatau**, Chirurgische und funktionelle Behandlung der Stimm lippenknötchen mit besonderer Berücksichtigung der Frage der Berufsschädigung.
- Weski**, Die moderne zahnärztliche Diagnostik im Dienste der Rhino- und Otologie. Mit 2 Tafeln und 11 Abbildungen im Text.

Der IV. Band begann mit:

Heft 1:

- Ónodi**, Die Eröffnung der Schädelhöhle und Freilegung des Gehirns von den Nebenhöhlen der Nase aus. Mit 134 Abbildungen im Text und auf 89 Tafeln.
- Gerber**, Nebenhöhlensyphilis und Nebenhöhlenkomplikationen.

Heft 2:

- Bautze**, Beitrag zur Lehre von den Kieferzysten.
- Oertel**, Über Missbildung des Larynx und der Trachea mit einem Fall von angeborener Spaltbildung der Stimmbänder. Mit 1 Tafel.
- Rabotnow**, Über submuköse Behandlung von Muschelhypertrophie.
- Iwanoff**, Über die Sensibilität des Kehlkopfes.
- Kuhn**, Der perorale Weg zur Schädelbasis, zur hinteren Nasenapertur und zum Keilbein. Mit 1 Tafel.
- v. Navratil**, Sollen wir nach endonasalen Eingriffen tamponieren?

Heft 3:

- Blumenfeld**, Zur Erinnerung an Friedrich Hofmann.
- Kassel**, Galens Lehre von der Stimme.
- Herxheimer**, Über das sogenannte „harte Papillom“ der Nase, mit Beschreibung eines Falles der Stirnbeinhöhle. Mit 2 Tafeln.
- Friedrich**, Rhinitis sicca postoperativa.
- Lue**, Meine gegenwärtige Technik bei der Radikalbehandlung der chronischen Stirnhöhlenentzündungen. Mit 2 Abbildungen im Text und 1 Tafel.

Heft 5:

- Frese**, Eigenartige Erkrankungen der Mund- und Rachenschleimhaut.
- Hoffmann**, Klinische und pathologische Beiträge zu den Erkrankungen der oberen Luftwege. II. Zur Pathologie der Kieferzysten. Mit 3 Tafeln und 1 Abbildung im Text.
- Burack**, Zur Kasuistik der Komplikationen nach Adeno- und Tonsillotomien.
- Sytschow**, Trichloressigsäureätzungen bei Kehlkopfschwindsucht.
- Avellis**, Ehrlich-Hata in der laryngol. Praxis.
- Safranek**, Ehrlich-Hatas Arsenbenzol bei syphilitischen Erkrankungen der oberen Luftwege.

Heft 6:

- Schwerdtfeger**, Beitrag zur Pathologie und Therapie der Chondrome der Nase und ihrer Nebenhöhlen. Mit 1 Textabbildung und 2 Tafeln.
- Uffenorde**, Komplizierte Fälle von Nasennebenhöhlenerkrankung. Mit 5 Textabbildungen und 7 Tafeln.
- Imhofer**, Rezidive nach Adenotomie.
- v. Stein**, Ein Fall von sehr verlangsamter Atmung infolge eines Nasenleidens. Mit 1 Tafel.
- Avellis**, Notiz über gebrauchsfertige Anwendungsformen von Nebennieren-substanzen in der Rhinologie.

- Kronenberg**, Über üble Zufälle bei der Anbohrung der Oberkieferhöhle und deren Verhütung.
- Polyák**, Über gleichzeitige bilaterale Nasenoperationen und deren Nachbehandlung.
- Neumayer**, Behandlung des Asthma nasale durch Nervenresektion.
- Pólya**, Zur Radikaloperation der Karzinome der Orbita und Nase. Mit 7 Tafeln.
- Gerber**, Unser Wissen und Nichtwissen von der Plaut-Vincent'schen Angina. Mit 2 Tafeln.
- Citelli**, Über 10 Fälle von primären malignen Tumoren des Nasenrachens (4 Sarkome, 5 Karzinome, 1 Endotheliom.) Mit 1 Abbildung im Text.
- Oppikofer**, Über die behaarten Rachenpolypen.
- Safranek**, Über Blutgefäßgeschwülste in den oberen Luftwegen. Mit 1 lith. Tafel.
- Yankauer**, Die pharyngeale Tubenmündung mit Beschreibung eines Spekulum und anderer Instrumente zur direkten Untersuchung und Behandlung derselben.
- Gluek u. Soerensen**, Über chirurgische Eingriffe bei Kehlkopftuberkulose.
- Guthrie**, Seltene Fälle von Fremdkörpern des Rachens.
- Blumenfeld**, Über Blutstillung im Kehlkopf durch Klammernaht.
- Mayer u. Yankauer**, Weitere bronchoskopische Erfahrungen.
- Seifert**, Über Pemphigus.
- Graeffner**, Drehung des Kehlkopfes um einen rechten Winkel durch ein Aortenaneurysma.

Curt Kabitzsch (A. Stuber's Verlag), Würzburg.

Die Klinik der Tuberkulose.

Ein Handbuch der gesamten Tuberkulose für Ärzte und Studierende.

Dr. B. Bandelier,
Chefarzt des Sanatoriums Schwarzwaldheim-Schömberg.

Von

Dr. O. Roepke,
Chefarzt der Eisenbahn-Heilstätte in Melsungen.

gr. 8^o über 30 Bg. Brosch. nur Mk. 9.50, geb. Mk. 10.70.

Zeitschrift für Tuberkulose. „Ein wertvolles und auf dem sich immer umfangreicher gestaltenden Gebiet der Tuberkulose lange entbehrt Buch, in dem man sich schnell und sicher über die verschiedenen Fragen Rat und Aufklärung verschaffen kann. . . Im übrigen stellt das verdienstvolle Werk eine Glanzeistung dar und darf in der Bibliothek keines Arztes fehlen.“

Lehrbuch der spezifischen Diagnostik und Therapie der Tuberkulose für Studierende und Ärzte.

Dr. B. Bandelier
Chefarzt des Sanatoriums Schwarzwaldheim-Schömberg.

Von

Dr. O. Roepke,
Chefarzt der Eisenbahn-Heilstätte in Melsungen.

Seehste erweiterte und verbesserte Auflage.

Mit einem Vorwort von Prof. Dr. R. Koch, Exzellenz.

gr. 8^o. XVI und 296 Seiten mit 1 farbigen lith. Tafel, 19 Temperatur-Kurven auf 5 lith. Tafeln und 5 Abbildungen im Text. Preis brosch. M. 6.60, geb. M. 7.80.

Von diesem Buche sind in knapp 4 Jahren schon 6 Auflagen notwendig geworden, kein geringerer als Rob. Koch sagt im Vorwort zur 3. Auflage, dass es „einen zuverlässigen Führer bildet für alle diejenigen, welche die spezifische Behandlung selbst ausüben wollen“. Die Forschungsergebnisse sind bis in die neueste Zeit berücksichtigt und den grossen Erfahrungen der Verfasser entsprechend kritisch gewürdigt.

Kompendium der Röntgendiagnostik

für Studierende und praktische Ärzte.

Von Dr. Edgar Ruediger, Kiel.

6 Bogen mit 12 Abbildungen im Text und 2 Tafeln mit Röntgenbildern.
Preis brosch. Mk. 3.—, geb. Mk. 3.60.

Für prakt. Ärzte und Studierende ist die Röntgendiagnostik ein schwieriges Feld, für erstere besonders dann, wenn ihre Ausbildungszeit weiter zurückliegt und sie noch keine Gelegenheit hatten, an Fortbildungskursen teilzunehmen. Es gehören gute physikalische Vorkenntnisse dazu, um in die radiologische Forschung einzudringen; diese Kenntnisse will der kleine Leitfaden vermitteln und ausserdem den Praktiker, der oft zur Anwendung der Röntgendiagnostik gezwungen ist, zur richtigen Deutung der Bilder anleiten. Wenn er auch Röntgenaufnahmen selbst zumeist dem Spezialisten überlassen wird, so muss er doch die Grenzen des Verfahrens kennen, um es richtig anzuwenden und die richtigen Schlüsse daraus zu ziehen. Bei Fortbildungskursen und den jungen Klinikern wird der billige Leitfaden besonders von Nutzen sein.

„Schematische Zeichnungen und einige Thoraxbilder auf Tafeln fördern das Verständnis der Ausführungen. Dem Zwecke, dem das Buch laut Vorwort dienen soll, ist Verfasser in meisterhafter Weise gerecht geworden.“
Dr. A. Köhler-Wiesbaden in „Zeitschrift für Laryngologie“

Die Immunitätswissenschaft.

Eine kurzgefasste Übersicht über die
Immuno-therapie und -Diagnostik
für praktische Ärzte und Studierende.

Von Dr. Hans Much, Oberarzt am Eppendorfer Krankenhaus.

Mit 5 Tafeln und 6 Abbildungen im Text.

Preis broschiert M. 7.20, gebunden M. 8.—.

Münchener med. Wochenschrift. Es ist ein prächtiges Buch, das der Verfasser da der Ärztwelt geschenkt hat. Wie man es in die Hand nimmt, ist man gefesselt, und die Aufmerksamkeit ist gebannt von der ersten bis zur letzten Seite. . . Klar und leicht fasslich führt es auch den unbewanderten Leser in den verwickelten Stoff der Immunitätslehre ein. . . Eine ausserordentlich grosse Erfahrung, gesammelt an dem klinischen Material des Eppendorfer Krankenhauses, kommt dem Verfasser zur Hilfe. Man merkt ihm auf Schritt und Tritt an, dass er in fast allen behandelten Zweigen durch praktische Tätigkeit zu Hause ist. . . Als Paradigma sei nur das Kapitel über „Tuberkulose“ hervorgehoben, in seiner prägnanten Kürze und erschöpfenden Darstellung geradezu vorbildlich. Wir wünschen vielen Lesern dieselbe Freude an diesem Buch!

Biblioteka Główna WUM

KS.1477



210000001477



www.dlibra.wum.edu.pl

Geschichte der Laryngolo

seit der Erfindung des Kehlkopfspieg

Von Professor Dr. Anton

Preis broschiert Mk.

Für alle ehemaligen Hörer des verdienten Gelehrten



127.

Geschichte der Laryngologie in Würzburg.

Von Prof. Dr. O. Seifert.

Mit 1 Abbild. und zahlreichen Tabellen im Text. Preis brosch. Mk. 3.50.

Für Laryngologen, Rhinologen und Otologen wichtige Arbeiten
aus den**Würzburger Abhandlungen**

aus dem Gesamtgebiet der praktischen Medizin

herausgegeben von Prof. Dr. Joh. Müller und Prof. Dr. O. Seifert:

Bollenhagen, Dr. H., Schwangerschaft und Tuberkulose . . .	Einzelpreis Mk. —.85
Brieger, Prim.-Arzt Dr., Die otogene Erkrankungen der Hirnhäute . . .	„ „ —.75
Hasslauer, Stabsarzt Dr. W., Über hysterische Stimmstörungen — — — Das Gehörorgan und die akuten Infektionskrankheiten . . .	„ „ —.75
Hesse, Die örtliche Schmerzverhütung in der Chirurgie . . .	„ „ 1.50
Jessen, Prof. Dr. F., Indikationen und Kontraindikationen des Hochgebirges . . .	„ „ —.85
— — — Über den künstlichen Pneumothorax in der Behandlung der Lungentuberkulose und die Grenzen dieses Verfahrens . . .	„ „ —.75
Katz, Dr. L., Die Erkrankungen der Zungenmandel (mit Ausnahme der Tumoren) . . .	„ „ —.85
Kirehner, Prof. Dr. W., Die Verletzungen des Ohres . . .	„ „ —.75
Lüdke, Dr. H., Die diagnostische und therapeutische Verwertung des Alt-Tuberkulins in der internen Praxis . . .	„ „ —.75
Maas, Dr. P., Über Taubstummheit und Hörstummheit . . .	„ „ —.75
— — Die Entwicklung der Sprache des Kindes und ihre Störungen . . .	„ „ —.75
— — Die Hygiene des Ohres . . .	„ „ —.85
Mueh, Immunität, Tatsachen und Aussichten . . .	„ „ 1.70
Riedinger, Prof. Dr. F., Die Behandlung der Empyeme . . .	„ „ —.75
Schilling, Dr. F., Die Mundkrankheiten (Stomatologie) . . .	„ „ —.85
Schmidt, Prof. Dr. Ad., Das Bronchialasthma als Typus „nervöser Katarrhe“ . . .	„ „ —.75
Sehmincke, Dr. A., Privatdozent, Die Eintrittspforten der Tuberkulose in den menschlichen Organismus und die Disposition der Lungen zur Tuberkulose . . .	„ „ —.85
Sittler, Klinische Betrachtungen über Skrophulose . . .	„ „ —.85
Spiegelberg, Dr. I.H., Ursachen und Behandlung der Kehlkopfstenosen im Kindesalter . . .	„ „ —.75
Starck, Prof. Dr. H., Die Erkrankungen der Speiseröhre . . .	„ „ 1.50
Veckenstedt, Der Kopfschmerz als häufige Folge von Nasenleiden und seine Diagnose . . .	„ „ —.85
Weichardt, Dr. W., Privatdozent, Über Anaphylaxie (Überempfindlichkeit im Lichte moderner eiuweisschemischer Betrachtungsweisen) . . .	„ „ —.85

Frühdiagnose und Tuberkulose-Immunität

unter Berücksichtigung der neuesten Forschungen: Konjunktival- und Kutan-Reaktion, Opsonine etc., speziell der Therapie und Prognose der Tuberkulose. Ein Lehrbuch für Aerzte und Studierende von Dr. A. Wolf-Eisner-Berlin, Arzt für innere Krankheiten und Bakteriologe des städt. allg. Krankenhauses „Friedrichshain“, Berlin. Mit einem Vorwort von Geh. Med.-Rat Prof. Dr. H. Senator und Geh. Med.-Rat Prof. Dr. A. Wassermann. 24 Bg., mit 7 farb., 1 schwarzen Tafel, 14 lith. Kurventafeln und zahlreichen Abbildungen und Kurven im Text. **Zweite erweiterte und verbesserte Auflage.**

Preis brosch. Mk. 12.—, gebunden Mk. 13.50.

Insbesondere die theoretische Seite der Tuberkulinwirkung und Immunisierung ist in diesem Werke eingehend behandelt, das zur Einführung für alle jene bestimmt ist, die sich eingehender mit Tuberkulose-Studien befassen wollen.

Kgl. Univ.-Druck. H. Störte A.G., Würzburg.